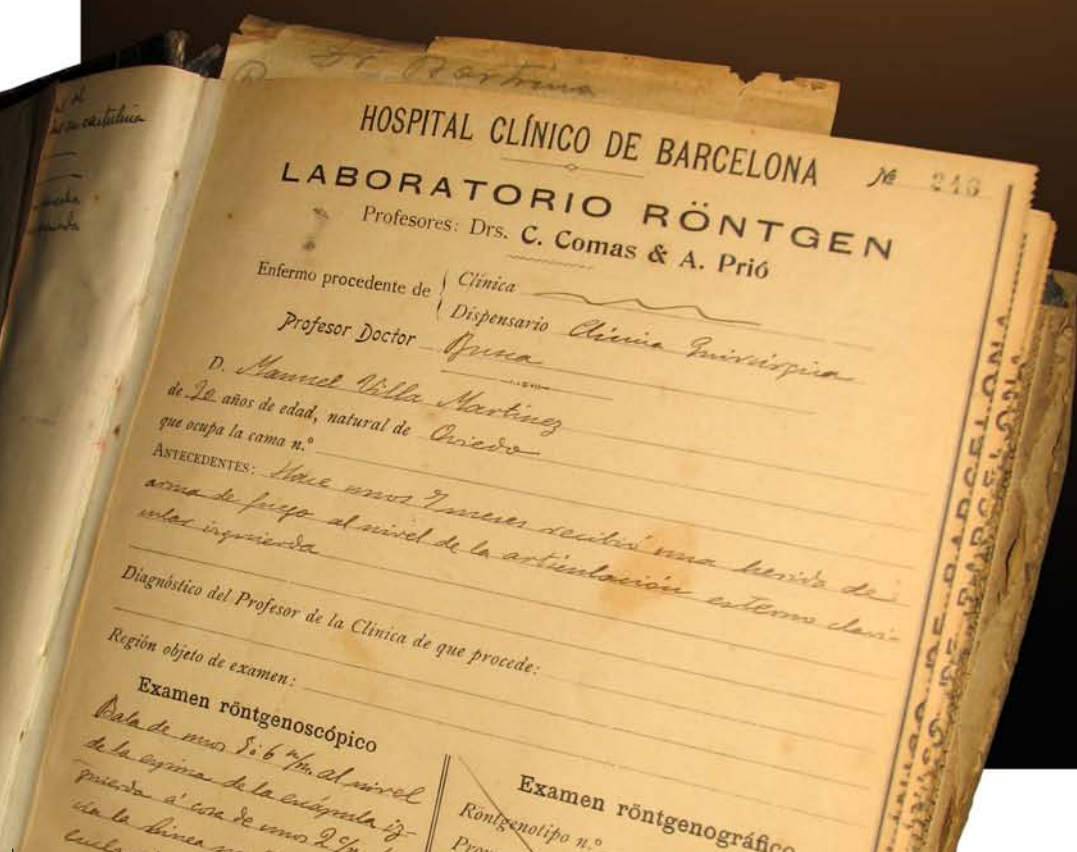


100 años de Radiología sin Red (1896-1996)

Pilar Gallar



Este libro se ha presentado en el
31 Congreso Nacional de la SERAM. Granada, 25-28 de mayo de 2012

**100 años de
Radiología sin Red
(1896-1996)**

Pilar Gallar

Reservados todos los derechos

©2012 Pilar Gallar: 100 años de Radiología sin Red



L&C Diseño S.L.

C/ Juan de Mariana, 19

28045 Madrid

Telfs.: 91 4681957

E-mail: publicidad@lycdesign.com

Depósito Legal: M-17138-2012

Impreso en España - Printed in Spain

ÍNDICE

Prólogo	7
Presentación	9
Las épocas y sus claves	
1896-1945: claves 1-11	11
1946-1972: claves 12-57	19
1973-1989: claves 58-200	45
1990-1996: claves 201-307	125
Anexos	
Editores Jefe de RADIOLOGÍA	189
Del autor a la clave	191
Referencia de las imágenes	205

PRÓLOGO

La gratitud es la memoria del corazón
(*Jean Baptiste Massieu*)

Desde el 17 de febrero de 1917, fecha en la que se fundó la Sociedad Española de Radiología, mucho ha cambiado la forma de trabajar de los radiólogos y su papel en la clínica diaria. La tecnología nos ha permitido utilizar modalidades diagnósticas revolucionarias para aquellos tiempos y cambiar nuestra forma de participar en el cuidado y mejora de la salud de los ciudadanos.

En todo este tiempo, la Sociedad Española de Radiología ha participado de una forma activa, con ilusión y esfuerzo, fomentando la formación de los radiólogos con la organización de cursos y actividades científicas que promueven el intercambio de conocimiento y actualización entre sus afiliados e impulsan las publicaciones científicas intentando dar respuesta a sus inquietudes profesionales.

La Sociedad Española de Radiología somos todos los radiólogos que desarrollamos nuestra actividad

diaria en este apasionante campo de la medicina. Entre ellos, unos pocos tenemos el honor de pertenecer a los órganos de gobierno y tener un papel más visible.

Muchos son los que han participado y han conseguido que hoy sea una Sociedad respetada en los ámbitos científicos dentro y fuera de nuestro país.

Una de estas personas es la doctora Pilar Gallar, Medalla de Oro de la Sociedad y reconocida radióloga, no solo por su dedicación profesional y científica, sino también por su quehacer literario en pro de nuestra profesión. Es esta última faceta, la que la ha llevado a la realización del libro que hoy tengo el honor de prologar como Presidente actual de nuestra Sociedad.

100 años de Radiología sin Red recopila los acontecimientos radiológicos más importantes que no están en la web, a un clic del ratón del ordenador; y lo hace de una forma amena y concisa. El libro está dividido en cuatro etapas cronológicas y, en cada una de ellas, Pilar nos muestra y deja constancia escrita de los principales avatares que impactaron y perduran en nuestro quehacer radiológico.

Desde el corazón de todos los radiólogos queremos agradecer a la doctora Gallar su esfuerzo y trabajo por compilar un trozo de historia de la sanidad en general y de la radiología en particular.

Eduardo Fraile,

Presidente de la Sociedad Española de Radiología

PRESENTACIÓN

En 2012 la revista RADIOLOGÍA cumple 100 años. El 25 de enero de 1912, la publicación, con la cabecera *Revista Española de Electrología y Radiología Médicas*, es fundada y dirigida por Celedonio Calatayud Costa.

A partir del número de septiembre de 1996, RADIOLOGÍA puede consultarse en la página web de la Sociedad Española de Radiología Médica. Antes, solo en hemerotecas. Es la *RADIOLOGÍA SIN RED* lo que este libro intenta rescatar para que su memoria no quede en el olvido.

La autora no pretende escribir una historia convencional de la radiología española, sino una historia escrita en claves. Según la RAE, la palabra clave se usa en aposición para referirse a algo básico, fundamental, decisivo. Además de un artículo original o de revisión, claves en este libro serán: un personaje, una fecha, un congreso, un signo radiológico, una técnica, un fármaco, un acontecimiento, una pala-

bra, un equipo o un medio de contraste o de registro de imagen.

A través de la revista RADIOLOGÍA, y con el apoyo de libros históricos para la primera época, se ha revisado un siglo de radiología española:

1896-1945: Los cuartos oscuros del pasado

1946-1972: El renacer de la Radiología española
tras las contiendas bélicas

1973-1989: Nuevas técnicas cambian el rumbo
de la Radiología española

1990-1996: La Radiología española
a nivel mundial

Más de 300 claves, más de 600 imágenes, más de 1000 autores... Por la obligada selección, faltarán meritorias claves y autores, eso es seguro. Pero cada clave seleccionada ha ido abriendo el fascinante camino de la radiología española y tiene méritos suficientes para ser recordada.

La radiología avanza a un ritmo de vértigo. El futuro traerá innovaciones impensables. Se hace difícil estar al día y vivir la hora presente. Tal vez sea ahora el momento de echar la vista atrás para recordar nuestra historia con una mirada inteligente que haga entender cada etapa vivida porque, en su día, supuso un esfuerzo; tuvo su sentido y su pasión. Este libro rinde homenaje a todos los que han hecho posible la actual radiología española.

Pilar Gallar

1896-1945

En los cuartos oscuros del pasado

Antonio Espina y Capó (1850-1930)



1

¿Por qué es clave?

Porque, el que luego fuera eminente radiólogo madrileño, publica, el 8 de febrero de 1896, el primer escrito médico sobre *La radiografía o estudio de los rayos X del doctor Röntgen*. Espina propone el nombre de *radiografía* frente a los de electrofotografía o fotografía por rayos X. Disiente de la identificación de los rayos X con los catódicos.


Al año siguiente, también fue el primero que ilustró sus trabajos con radiografías propias de luxaciones, fracturas y cuerpos extraños.

En 1900 presentó el primer diagnóstico radiológico de tuberculosis pulmonar.

Siendo médico del Hospital Provincial de Madrid (el actual Hospital Gregorio Marañón), en 1903 alcanzó el grado de Doctor con su Tesis *Exploración radiológica del tórax*.

Polifacético, con aficiones políticas y literarias. Calificó a la radiología como *post tenebras lux*.

Referencias: a) Piquer y Jover JJ. Contribución al nacimiento de la Radiología en España. Monografía SERAM; 1972. pp. 57, 67, 94, 153. b) Cid F. La obra de César Comas. Espaxs; 1998. pp. 88, 142.



César Comas i Llabería (1874-1956)



2

¿Por qué es clave?

Porque César Comas, estudiante del último curso de carrera y fotógrafo médico de la Facultad de Medicina, a semejanza de Röntgen tres semanas antes, organizó la conferencia en cuyo transcurso se realizó en España la primera radiografía en público, el 24 de febrero de 1896, en la Facultad de Medicina de Barcelona.

En el Gabinete Radiológico que instaló, junto con su primo Agustín Prió, en el número 13 de la calle Fortuny de Barcelona, Comas conjugó la práctica clínica con el estudio profundo de la Electrología aplicada a los rayos X. Consiguió que la Radiología fuese parte esencial de la semiología clínica.

A su muerte, tras una larga e intensa vida profesional, fue considerado por los radiólogos de su generación como «el primer radiólogo español».

Referencias: a) Cid F. La obra de César Comas. Espaxs; 1998. b) Martínez A, García T, Larrosa R, Montserrat E, Clotet M. Radiología. 1995;37:507-19.





Registro de pacientes e informe radiológico. 30 de enero de 1909

¿Por qué es clave?

Porque es un ejemplo del trabajo del radiólogo en la primera época. Como el tiempo de exposición era un problema, muchas exploraciones eran radioscópias.

En el Laboratorio Röntgen (curioso nombre para el gabinete radiológico del Hospital Clinic de Barcelona) se registraban con todo detalle los datos de los pacientes.

En el registro que se muestra, el examen fue *röntgenoscópico*. El informe, firmado por César Comas i Llabería, dice así:

«Bala de 5-6 mm al nivel de la espina de la escápula izquierda, a cosa de unos 2 cm hacia la línea media del dorso, enclavada en las partes blandas por encima del plano costal. Señalado el nivel en la piel».

Referencia: Del libro *Registro de pacientes de los doctores Comas y Prió*. Servicio de Radiología. Hospital Clinic de Barcelona.

HOSPITAL CLÍNICO DE BARCELONA N.º 249

LABORATORIO RÖNTGEN
Profesores: Drs. C. Comas & A. Prió

Enfermo procedente de: Clínica
Dispensario Clínica Psiquiátrica

Profesor Doctor: *Opina*

N.º: *Manuel Vella Marbany*
de *22* años de edad, natural de *Cataluña*
que ocupa la cama n.º *1*

ASISTENTE: *Manuel Vella Marbany* asistente *Manuel Vella Marbany*
asistente de *primera* al nivel de la articulación costal *costal izquierda*

Diagnóstico del Profesor de la Clínica de que procede

Región objeto de examen:

Examen röntgenoscópico	Examen röntgenográfico
<i>Bala de unos 5-6 mm al nivel de la espina de la escápula izquierda a una distancia de unos 2 cm hacia la línea media del dorso enclavada en las partes blandas por encima del plano costal. Señalado el nivel en la piel.</i>	<i>Röntgenotipo n.º</i> <i>Proyección</i> <i>Placa</i> <i>Röntgenotipo n.º</i> <i>Proyección</i> <i>Placa</i>

El Profesor: *C. Comas*
Barcelona 30 de Enero de 1909

V Congreso Internacional de Radiología, Barcelona 1910



4


1896-1945

¿Por qué es clave?

Porque fue la primera toma de contacto de la radiología mundial, especialmente la europea, con nuestro país. Los radiólogos extranjeros reconocieron que «en España, bien sea modestamente, se vive, se trabaja y se hace ciencia», según frase de César Comas.

El Congreso se celebró en la nueva Facultad de Medicina, enclavada en el también nuevo Hospital Clinic de Barcelona. Fue un congreso internacional muy catalán, con una organización perfecta, gracias sobre todo al Secretario General, César Comas. La Electrología acaparó un 63% de las 84 comunicaciones. La Radiología diagnóstica solo un 21%; no obstante, según Felip Cid, «los radiólogos ganaron terreno firme, pasando a ser desde entonces unos especialistas especiales, valga la paradoja, en los que recayó una responsabilidad diagnóstica hasta exagerada».

Referencias: a) Piquer y Jover JJ. Contribución al nacimiento de la Radiología en España. Monografía SERAM, 1972. pp. 105-35. b) Cid F. La obra de César Comas. Espaxs; 1998. pp. 289-319.



Celedonio Calatayud Costa (1880-1931)



5

¿Por qué es clave?

Porque en 1912 fundó y dirigió la Revista Española de Electrología y Radiología Médicas, órgano científico de la Sociedad, y la mantuvo viva hasta 1919. Fue el antecedente directo de la actual revista RADIOLOGÍA de la SERAM.

De este alicantino que, desde Valencia se afincó en Madrid, dicen sus biógrafos: «Precursor, creador, impulsor y mantenedor de la Sociedad» (Piquer y Jover). «Orgullosa, absorbente, con un notorio afán de protagonismo y adelantado a su tiempo» (Carlos Lueje). «Tenaz e inquieto. Innovador de la técnica radiológica» (Felip Cid).

Fue el primer Socio de Número de la recién constituida Sociedad el 16 de marzo de 1916, Secretario General y su segundo Presidente (1917-1919).

Referencias: a) Piquer y Jover JJ. Contribución al nacimiento de la Radiología en España. Monografía SERAM, 1972. pp. 80, 115, 144, 154. b) Lueje C. Radiología. 1995;37:25. c) Cid F. La obra de César Comas. Espaxs; 1998. pp. 401-5.



6



PERSONAJE CLAVE

Joaquín Decref y Ruiz (1846-1939)

¿Por qué es clave?

Porque Joaquín Decref inaugura la galería de Presidentes de la Sociedad Española de Radiología en 1916.

Fue un eminente fisioterapeuta madrileño que se sumó pronto a la radiología.

Adquirió renombre por la campaña que emprendió a favor de los compañeros víctimas de la radiodermatitis y sus secuelas.

Gran erudito y ameno escritor, participó en las tertulias del Café Suizo de Madrid, y es citado con elogio por Ramón y Cajal en sus *Charlas de Café*.



Referencia: Piquer y Jover JJ. Contribución al nacimiento de la Radiología en España. Monografía SERAM; 1972. pp. 82, 121, 155.

7



FECHA CLAVE

17 febrero 1917. Una fecha histórica

¿Por qué es clave?

En ese día se inaugura oficialmente la Sociedad Española de Electrología y Radiología Médicas en la sede de la Real Academia de Medicina. La sesión estuvo presidida por el Rey Alfonso XIII. El diario ABC da cuenta de la noticia.

Tras las palabras del doctor Joaquín Decref y Ruiz, Presidente de la Sociedad, el doctor Celedonio Calatayud Costa, Secretario General, dio lectura a la conferencia inaugural que versó sobre la necesidad de instituir en España la enseñanza oficial de la Electrología Médica.

No es de extrañar que la primera cátedra de Electrología Médica que se creó en España fuera para el doctor Calatayud.



Referencia: Lueje C. Radiología. 1995;37:22-5.

Ramón Torres y Carreras (1878-1951)



8

1896-1945

¿Por qué es clave?

Este radiólogo catalán fue el «Felson español» de la primera mitad del siglo XX.

Primer radiólogo español que, en 1918, sintetizó la semiología radiológica del aparato respiratorio.

Descubrió un signo radiológico: el pequeño nivel horizontal dentro de la caverna tuberculosa, que se desplazaba con la posición del paciente, con la particularidad de que el nivel es ligeramente cóncavo hacia arriba, lo que denota su contenido espeso.

Introdujo en España la broncografía con Lipiodol tras sondaje traqueal.

En 1931 fue el Presidente de la recién creada *Associació de Radiologia i Electrologia de Catalunya*.

Referencias: a) Gayete A. *Els orígens de la radiologia*. pdf.
b) Cid F. La obra de César Comas. Espaxs; 1998. pp. 410-16, 476-80.



La industria



9

¿Por qué es clave?

Porque la industria, desde los comienzos, siempre ha acompañado al radiólogo. «Se dice que juegan en el mismo equipo». Es más, el avance de la radiología científica ha ido pareja a la investigación industrial de equipos, de contrastes, de registros de imagen, de informática...

Es de ley reconocer el mecenazgo de la industria en la actividad científica en radiología.

Referencia: Gallar P. Radiología y Pensamiento. Schering; 2006. pp. 85, 190-1, 198, 203-4, 207-8.



10



Palabra tristemente clave: röntgencarcinoma

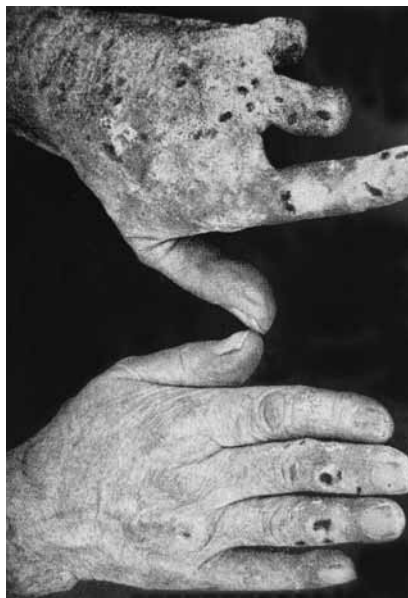¿Por qué es clave?

Porque la secuencia radiodermitis, carcinoma epidermoide, adenopatías axilares y metástasis fue la causa de mutilaciones y muerte de los mártires de la radiología española. Por orden de aparición: Joaquín Pujol y Camps (Barcelona), José Manuel de Puellas (Sevilla), Agustín Prió i Llabería y César Comas i Llabería (Barcelona), Felipe Carriazo (Sevilla)...

Un artículo insólito de Agustín Prió en los Anales del Hospital de la Santa Creu y San Pau de Barcelona (1929;16:230-238): *Caso de Röntgencarcinoma. Autoobservación clínica*.

Afortunadamente, esta palabra clave ha ido cambiando con el paso de los años. Hoy es Radioprotección.

Referencias: a) Póster en el Servicio de Radiología del Hospital de la Santa Creu y San Pau. b) Martínez A, García T, Larrosa R, Montserrat E, Clotet M. Radiología. 1995;37:507-19.



11



Tomás Ángel Pinós Marsell (1892-1974)

¿Por qué es clave?

Porque Pinós fue uno de los primeros radiólogos de digestivo de España, inscrito en la Escuela de Patología Digestiva del Hospital de la Santa Creu y San Pau de Barcelona, fundada por Gallart Monés.

Entre sus primeras aportaciones, el estudio de los pliegues de la mucosa gástrica (1932) y del colon (1936), ambos con doble contraste.

Defendió que la profesión de radiólogo, además de dominar la técnica, estriba en la interpretación de las imágenes radiológicas. Era época de intrusismo y de lo que se llamó «poner la radiografía dentro del sobre y basta».

Referencia: Cid F. La obra de César Comas. Espaxs; 1998. pp. 470, 482-4, 486-8, 497.



1946-1972

El renacer de la Radiología española
tras las contiendas bélicas

El seriógrafo de Sánchez-Pérez



EQUIPO CLAVE

12


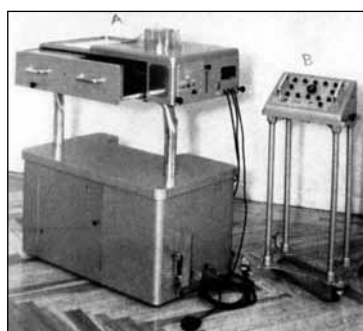
¿Por qué es clave?

Por ser el invento de un español. El seriógrafo se presentó en 1948 en el Congreso de la *Radiological Society of North America* (RSNA) de Chicago y se patentó en España en 1957.

La dificultad para lograr un angiograma en todas sus fases exigía un rápido y preciso cambio de películas. El seriógrafo de Sánchez Pérez lo solucionó. Consta de un cambiador rápido (A), en posición vertical u horizontal, que reemplazaba 12 chasis de 11 x 14 pulgadas a intervalos regulares, de medio a 2 segundos. Ajustando el programador (B), las series radiográficas podían tomarse a intervalos irregulares prefijados.

En España se utilizó con mucho éxito por los años sesenta.

Referencias: a) ABC.es Hemeroteca 06/07/1957. b) Sánchez-Pérez JM. Radiología. 1966;51:202-7.



1946-1972

Hallazgos poco frecuentes del aparato digestivo



ARTÍCULO CLAVE

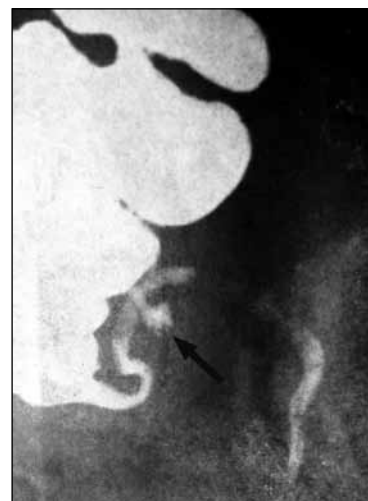13

¿Por qué es clave?

Por ser el primer caso ilustrado de correlación radio-patológica. A la vez que se presentan las primeras imágenes radiográficas en la II época del Boletín de la Sociedad Española de Radiología y Electrología Médica (1956-1973). Sorprende agradablemente que, en esa época, el bario se reproduzca en blanco.

En 1957, Ramón Sebastián Abreu describe en su artículo el caso de una mujer a la que, en plena exploración radioscópica apendicular con técnica de Czepa, se le perfora el apéndice, hecho que constata el radiólogo en unas seriadas. Sobre este caso, reseña el radiólogo: «Es enviada al servicio de urgencias y operada, encontrándose efectivamente una perforación como la picadura de un alfiler, habiéndose levantado la serosa como un centímetro, ahuecándose, y pasando la papilla a esta cavidad».

Boletín de la Sociedad Española de Radiología y Electrología Médica, II época. 1957;8:5-8.



14

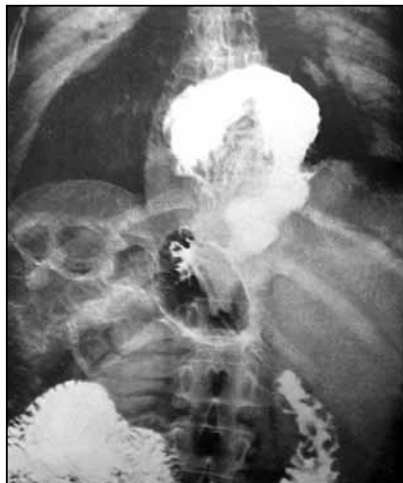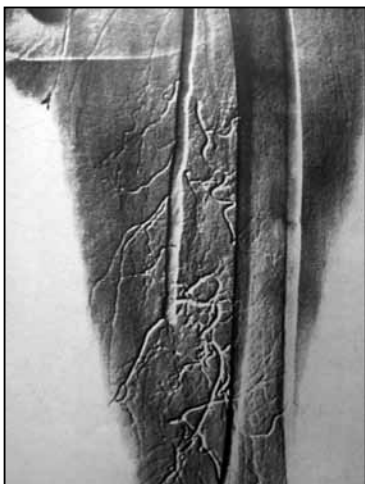


Relievografía

¿Por qué es clave?

Porque en 1958 aparece por primera vez una curiosa y muy estética técnica de registro de imagen. El doctor Francisco de Yarza García, prestigioso radiólogo de Zaragoza, con gran habilidad y paciencia, superpone y desplaza el positivo y negativo de la radiografía para obtener lo que denomina relievografía.

Boletín de la Sociedad Española de Radiología y Electrología Médica, II época. 1958;14:7-10 y numerosas imágenes sin p.



15



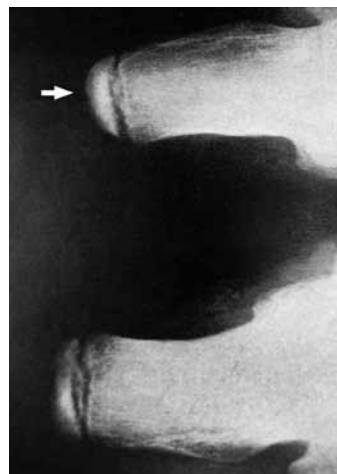
Diagnóstico radiológico de las epifisitis

¿Por qué es clave?

Por su completo cuadro de clasificación de las necrosis asépticas o necrosis óseas avasculares. Establece la diferenciación entre las idiopáticas, tanto del período de crecimiento como de la edad adulta, y las de etiología conocida.

José Vilar Pampló, reconocido radiólogo valenciano, expone la clínica y radiología de las necrosis asépticas más frecuentes. Presenta una abundante iconografía. Entre las 31 radiografías, se selecciona la del calcáneo.

Boletín de la Sociedad Española de Radiología y Electrología Médica, II época. 1959-1960;22:83-113.



El mal llamado intensificador de imagen



EQUIPO CLAVE

16

¿Por qué es clave?

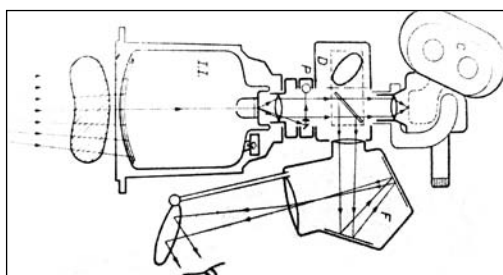
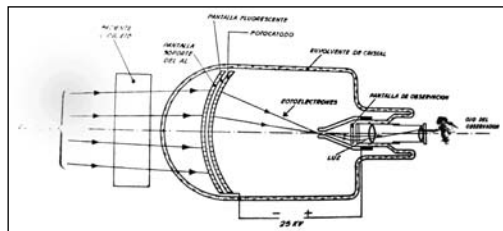
Porque reduce enormemente la dosis de radiación por radioscopia.

A finales de los años cincuenta, llega a España el intensificador de la *luminosidad* de la imagen.

En la III Reunión Anual de la Sociedad (27 y 28 de noviembre de 1959), el Presidente, José María Vilaseca Sabater predice que «el röntgendiagnóstico del futuro será televisado». (Nota histórica: en 1963, se introduce el telemando con monitor para radioscopia televisada).

Lo más interesante de la conferencia de Vilaseca, que se titulaba *Dignificación de la especialidad radiológica*, es que cuestiona «si la categoría profesional del radiólogo ha evolucionado paralelamente a la importancia que ha alcanzado la especialidad».

Referencias: a) Lueje C. Los congresos de Radiología en España. Mallinckrodt; 1999. pp. 75-8. b) Vilaseca Sabater JM. Boletín de la Sociedad Española de Radiología y Electrología Médica, II época. 1959-1960;22:55-63.



1946-1972

Creación de la *European Association of Radiology* (EAR)



ACONTECIMIENTO CLAVE

17

¿Por qué es clave?

Porque la Sociedad Española de Radiología formó parte de la Asociación Europea de Radiología desde su creación el 15 de diciembre de 1962, unos años antes de que España, en 1986, se integrara en la Unión Europea.

Un insigne radiólogo madrileño, Francisco Gálvez Armengaud, por entonces Presidente de la Sociedad Española y con gran vocación europeísta, formó parte de la inicial Junta Directiva, llegando a ocupar la Vicepresidencia de la AER.

Fue un honor para la radiología española que el primer Congreso de la Asociación Europea de Radiología se celebrara en Barcelona del 2 al 8 de abril de 1967.

Referencias: a) Lueje C. Radiología. 1995;37:47. b) Lueje C. Los congresos de Radiología en España. Mallinckrodt; 1999. pp. 107-12.



18



La clasificación clínica de los carcinomas según el Sistema TNM. Su trascendencia en Radiología

¿Por qué es clave?

Es la primera referencia en la literatura radiológica española al Sistema TNM que, en la actualidad, es universalmente reconocido y aplicado para la estadificación de los tumores malignos.

José Otero Luna, especialista en oncología radioterápica, para que se extienda el uso en nuestro país del Sistema TNM, recoge la normativa del *Institut de Cancérologie Gustave Roussy*, en Villejuif (en la imagen).

El autor describe en líneas generales el Sistema y enfatiza sus ventajas «evitando las mil y una clasificaciones en vigor, lastimosa Torre de Babel, que debe desaparecer», según sus palabras.

Boletín de la Sociedad Española de Radiología y Electrología Médica, II época. 1963;33:34-40.



19



Nueva cabecera de la revista Radiología


¿Por qué es clave?

Porque llegan cambios en la 3ª época del Boletín de la Sociedad Española de Radiología y Electrología Médica.

El número de julio-octubre de 1963 es diferente. En la cabecera figura RADIOLOGÍA. La portada es dorada. El tamaño y el papel recuerdan al actual formato. En el sumario: trabajos originales y revisiones, casos clínicos, técnicas y aparatos. Permanecen las secciones de congresos, reuniones, simposios, etc. La Editorial es Garsi. Pero la mayoría de las radiografías, en negativo, son de baja calidad.

El Director de RADIOLOGÍA es el Presidente de la Sociedad, Fernando Manchón. En el Comité de Redacción, dos radiólogos: Juan Gómez López y José María Espinosa.

Boletín de la Sociedad Española de Radiología y Electrología Médica, III época. 1963.



Residencia en Radiodiagnóstico



20

¿Por qué es clave?

Porque, en Radiología, comienza el largo camino para acercar la España oficial a la España real.

En 1963 se inicia en el Hospital General de Asturias el primer programa de médicos internos y residentes, claramente diferenciados los de Radiodiagnóstico y los de Radioterapia. Puede considerarse que el primer residente de Radiodiagnóstico ha sido Juan Ramón Jiménez Fernández-Blanco.

Otro centro pionero en la formación de residentes, es la Clínica Puerta de Hierro de Madrid.

A nivel nacional, y oficialmente, se crea la Comisión Nacional de la especialidad de Radiodiagnóstico que estableció en 1979 el primer Programa de Formación; Programa que se completó en 1984.

Al final del largo camino, por Real Decreto 127/84 de 31 de enero de 1984, se reconocen como especialidades independientes Medicina Nuclear, Oncología Radioterápica y Radiodiagnóstico. Por fin desaparece la incombustible Electrorradiología.

Referencia: Gallar P. Radiología y Pensamiento. Schering; 2006. pp. 39-46.



1946-1972

21



Exploración angiográfica del sistema vertebro-basilar

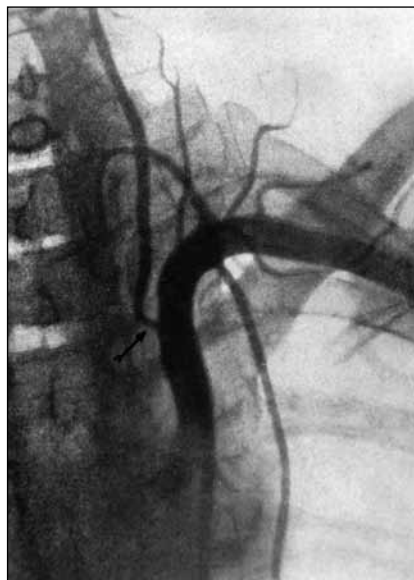¿Por qué es clave?

Porque es, hasta la fecha, la mejor aportación a la angiografía neurorradiológica.

Los autores presentan 25 casos de exploración del sistema vertebro-basilar con buenos resultados diagnósticos y sin complicaciones. Utilizan la técnica de Seldinger mediante cateterismo por punción percutánea de la arteria femoral. Describen el tipo de catéter. Como contraste, sales de metilglucamina. Explican los pormenores técnicos y las proyecciones radiográficas.

Entre sus 14 imágenes, se selecciona una estenosis en anillo, por arteriosclerosis, en el origen de la arteria vertebral (flecha).

Jurado-Grau J, Rovira M, Guel J, Miralles L. Radiología. 1964;36:11-9.



22



La uretrocistografía

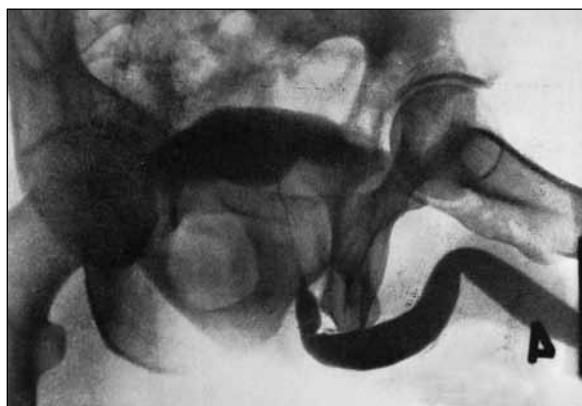¿Por qué es clave?

Porque Francisco Planes Armengol, el autor del artículo, expone un completo estudio de la técnica de la uretrocistografía retrógrada: el modo de inyectar el contraste yodado y las diferentes proyecciones radiográficas.

Entre las 11 imágenes normales y patológicas que ilustran el artículo, se elige la típica por adenoma de próstata.

Descripción del autor: «Suelo vesical elevado en cúpula monolobulada; cuello vesical rechazado hacia arriba y dentro de la vejiga; uretra supramontanal intravesical; finalmente, uretra prostática aplanada lateralmente (uretra en *hoja de alfanje*)».

Radiología. 1964;38:197-206.



Radiología y Arte



23

¿Por qué es clave?

Por ser el primer ejemplo que se encuentra en RADIOLOGÍA referente a cómo se esclarece una duda pictórica. Los autores, Alfonso Modolell y Fernando Manchón, presentan *el caso* en la sección iconográfica.

- 1) Tabla de la escuela flamenca del siglo XV, atribuida al maestro Flemalle, perteneciente al Museo de Arte de Cataluña. En todos los ejemplares conocidos del siglo XV, la Virgen aparece amamantando al niño Jesús, por lo que su ausencia hacía dudar de su autenticidad.
- 2) La radiografía demuestra que sí que existe el niño por debajo de la pintura y que debió suprimirse en una restauración previa ¿para cubrir el pecho materno?
- 3) Estado final de la tabla. La radiografía dio una guía segura al restaurador del cuadro.

Radiología. 1964;39:293.



1946-1972

Aspectos radiológicos en las afecciones por error innato del metabolismo



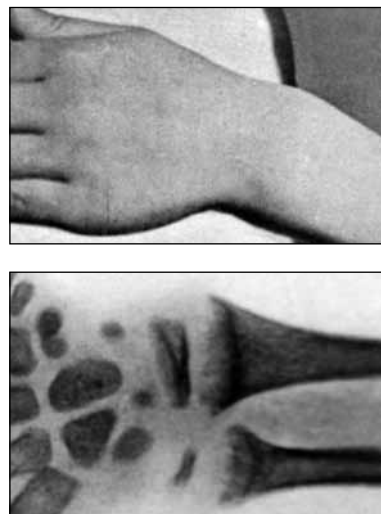24

¿Por qué es clave?

Porque Enrique Jaso, profesor de la Escuela Nacional de Puericultura de Madrid, introduce las nociones de genética que eran conocidas en 1964.

En su artículo, describe la clasificación, fisiopatología, clínica y radiología de ciertas afecciones por error innato del metabolismo: talasemia, pancreofibrosis, gargoilismo y diabetes fosfática. Se escogen la fotografía y radiografía de un caso: abultamiento de la muñeca y epífisis en *copa de champaña* por diabetes fosfática.

Radiología. 1964;41:373-87.



25



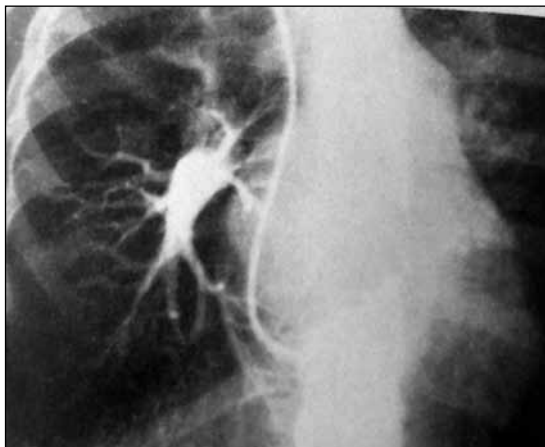Arteriografía pulmonar selectiva

¿Por qué es clave?

Porque, por primera vez, los autores abordan la fisiopatología que ocasiona un aumento o una disminución del calibre de las arterias pulmonares. Muestran la angiografía de varios casos: estenosis mitral (en la imagen), carcinoma broncogénico, bronquiectasias y empiema pleural.

El artículo, original en su tiempo, es clave para el radiólogo de hoy que sabe que la única indicación válida de la angiografía pulmonar es el tromboembolismo, y que, además, ha sido sustituida por la angio-TC.

París F, López Merino V, Llopis R, Lloret R, Nogués E. Radiología. 1964;41:421-8.



26



VIII Congreso Nacional de Radiología. Sevilla 1964, 8-11 de octubre de 1964

¿Por qué es clave?

Porque en ese Congreso, presidido por Luis Salvador Gallardo, es la primera vez que tiene lugar la *Sesión de interpretación de casos*, promovida por José Bonmatí Bonmatí y Francisco Campoy Vidal, radiólogos formados en Estados Unidos, de donde importaron el modelo.

Se presentaron 10 casos para su discusión e interpretación, pero apenas asistieron dos docenas de radiólogos. No importó, fue el *brote verde* para que, desde ese Congreso la sesión de Lectura de Casos fuera adquiriendo el éxito que tiene actualmente. Es el paradigma del aprendizaje centrado en la resolución de problemas.

Nota histórica: Campoy y Bonmatí fueron los primeros españoles que obtuvieron el *Board* en Radiología.

Referencia: Lueje C. Los congresos de Radiología en España. Mallinckrodt; 1999. pp. 99-102.



Acerca del diagnóstico radiológico de las vías urinarias



27

¿Por qué son clave?

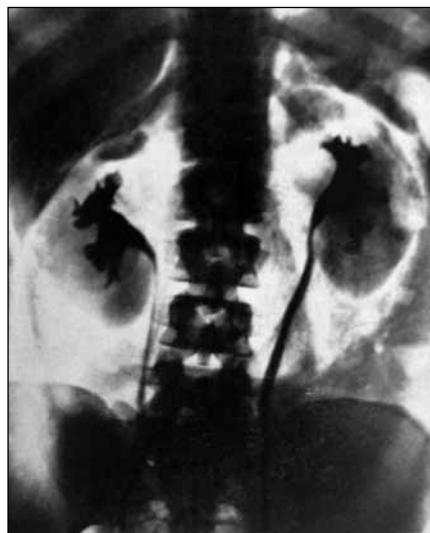Porque es la primera vez que se publica la ponencia oficial de un Congreso Nacional de Radiología (el VII, Sevilla 1964).

Constituye una puesta al día de la radiología de las vías urinarias: la valoración de las diferentes técnicas de exploración (Vilaseca), las uropatías congénitas en el niño (Doménech), las anomalías congénitas en el adulto (Teixidor) y los tumores renales (Salvador).

El extenso artículo se acompaña de 90 figuras. En la imagen, un retroneumoperitoneo asociado a pielografía para el estudio de suprarrenales y riñones.

Nota histórica: la técnica del retroneumoperitoneo fue inventada por el español Ruiz Rivas en 1948.

Vilaseca JM, Doménech A, Teixidor N, Salvador R, De Yarza E. Radiología. 1965;42:3-94.



1946-1972

Exploración radiológica racional del pie insuficiente



28

¿Por qué es clave?

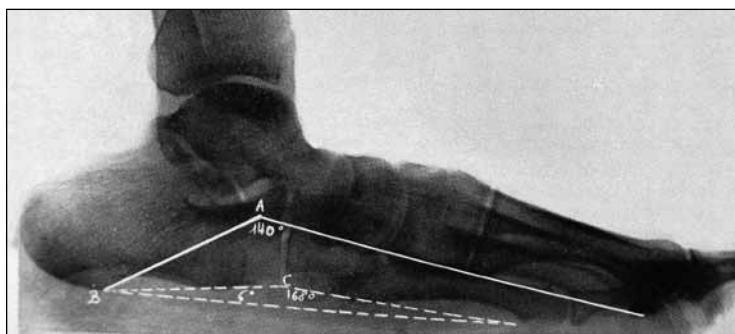
Porque comienzan en RADIOLOGÍA los artículos multidisciplinarios.

En un trabajo en equipo, el radiólogo J. Cantenys y el traumatólogo J. Roig estudian la biomecánica del pie y el protagonismo del astrágalo.

Describen, con numerosos esquemas y proyecciones radiográficas, los hallazgos en el pie plano-valgo y en la insuficiencia metatarsal.

En la radiografía seleccionada, un pie insuficiente con los clásicos ángulos de Costa Bartani.

Radiología. 1965;44:163-75.



29



El valor de la radiografía lateral de cara y cuello en Pediatría

¿Por qué es clave?

Porque el artículo recuerda algunas patologías que, afortunadamente, están olvidadas en la actualidad.

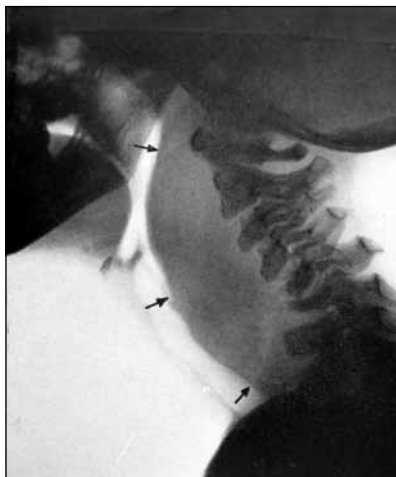
De nuevo, un artículo conjunto. El radiólogo (Ferreirós) y el pediatra (Peña) estudian las vías aéreas superiores.

Como patología más frecuente, la esperada hipertrofia de las adenoides.

Un proceso inusual: el fibroma de nasofaringe.

Procesos que actualmente son extraños: la macroglosia por hipotiroidismo no tratado y el absceso tuberculoso retrofaríngeo. Se selecciona la radiografía de un absceso retrofaríngeo secundario a mal de Pott de columna cervical.

Ferreirós C, Peña J. Radiología. 1965;46:271-86.



30



El respeto de los demás. (Hacia una radiología mejor)

¿Por qué es clave?

El artículo de opinión de César Pedrosa fue un aldabonazo para los jóvenes radiólogos de mediados de los sesenta que querían ser —y que los consideraran— radiólogos clínicos, consultores. Pedrosa analizó las causas por las cuales la radiología no estaba valorada por otros especialistas. Con realismo, expone soluciones:

- Servicio de Radiología, central y único, en los hospitales.
- Enseñanza de la radiología durante la Licenciatura.
- Programa de formación de los radiólogos y exigencia de titulación.
- Elevar el nivel científico de los radiólogos con la ayuda de la Sociedad de Radiología.
- Formación de los técnicos.
- Mejorar la imagen que el paciente tiene del radiólogo.



Radiología. 1965;46: 327-35.

Hallazgos arteriográficos en aneurismas micóticos periféricos



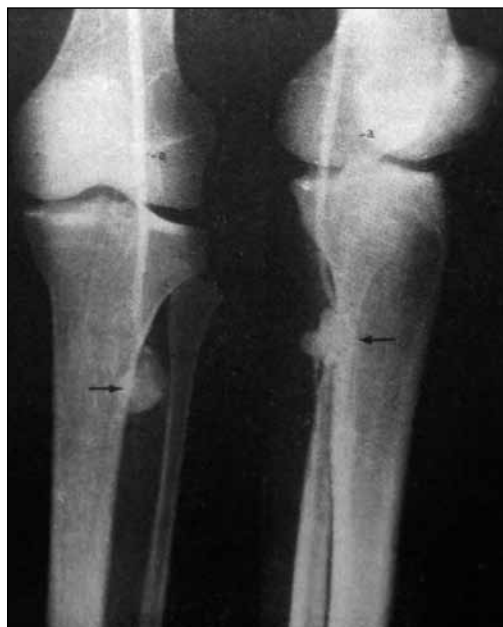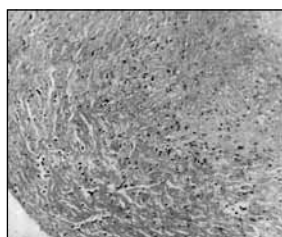
31

¿Por qué es clave?

Porque, como novedad en RADIOLOGÍA, se muestra la histología de los casos.

Los autores exploran con arteriografía a 2 pacientes con una patología infrecuente: aneurismas micóticos periféricos. Uno de ellos (el seleccionado), en el tronco tibio-peroneo, con la histología de la pared del aneurisma. El otro, en la humeral, a la altura del codo.

Pedrosa C, Jiménez Fernández-Blanco JR, Ruiz de Clavijo C. Radiología. 1966;51:172-7.



1946-1972

Primer Congreso de la Asociación Europea de Radiología



32

¿Por qué es clave?

Porque el Primer Congreso de la Asociación Europea de Radiología se celebró en Barcelona del 2 al 8 de abril de 1967. Se hizo coincidir con el VII Congreso de Electrorradiólogos de Cultura Latina.

Reunió a 1225 congresistas de 34 países. Su presidente fue Francisco Gálvez Armengaud. Los radiólogos catalanes, con Fernando Manchón Azcona como secretario ejecutivo, lo organizaron espléndidamente.

Como curiosidad, la activa participación de la doctora Irina Lagounova, presidenta de la Sociedad de Radiología de la Unión Soviética, eso sí, acompañada de un comisario político. Eran los tiempos de la guerra fría.

En este Congreso, el Radiodiagnóstico se destaca e impone como rama principal.

Referencia: Lueje C. Los congresos de Radiología en España. Malinckrodt; 1999. pp. 107-12.





La reducción de las invaginaciones intestinales por el enema opaco

¿Por qué es clave?

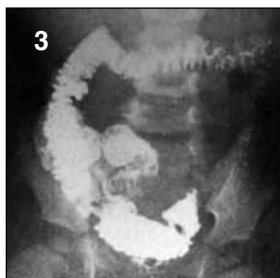
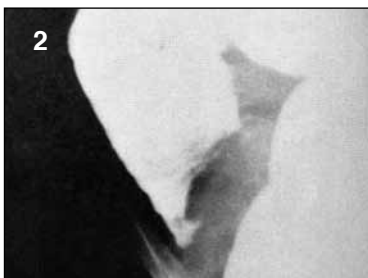Por ser un artículo inusual por su honradez.

¿Por qué? Porque de los 3 casos expuestos, solo en uno (el que se muestra) tuvo éxito el procedimiento para reducir la invaginación.

1) Cabeza de invaginación a la altura del colon transverso. 2) Retrocede al ángulo derecho hepático. 3) La radiografía postevacuación demuestra que el contraste ha llegado al ileon terminal.

Mostrar los errores y averiguar sus causas sirve a los autores para sentar las indicaciones y contraindicaciones del intento terapéutico.

Pedrosa C, Bonmatí J, Campoy F, Jiménez Fernández-Blanco JR. Radiología. 1967;54:21-7.



La angiografía cerebral en los traumatismos craneoencefálicos

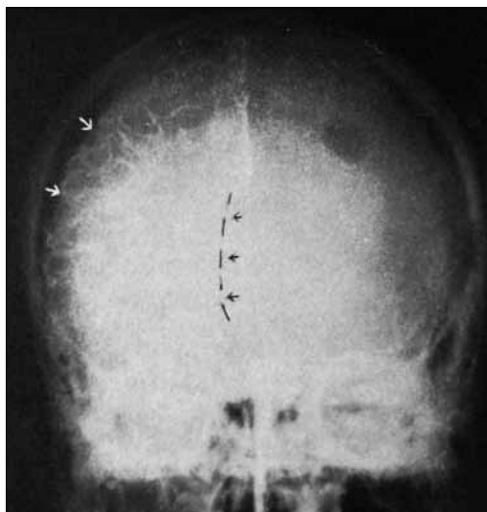
¿Por qué es clave?

Porque en 1967 la angiografía cerebral es el procedimiento de elección en los traumatismos craneoencefálicos, siempre que esté bien indicada y aunque, en algún caso, el resultado sea negativo.

En el artículo de referencia se hace una revisión de los patrones angiográficos más frecuentes. (Se selecciona la imagen de un hematoma subdural agudo).

Como conclusiones tras practicar 61 angiografías: 1) Seguridad en el diagnóstico de los hematomas intracraneales, tanto en su localización como en su etiología. 2) Se obtiene una idea global de la fisiopatología del cerebro. 3) Permite plantear la intervención más adecuada o el tratamiento médico más oportuno.

López Escobar M, Pedrosa C, López Fernández J, Redondo P. Radiología. 1967;55:63-77.



Estudio comparativo de las distintas técnicas mielográficas



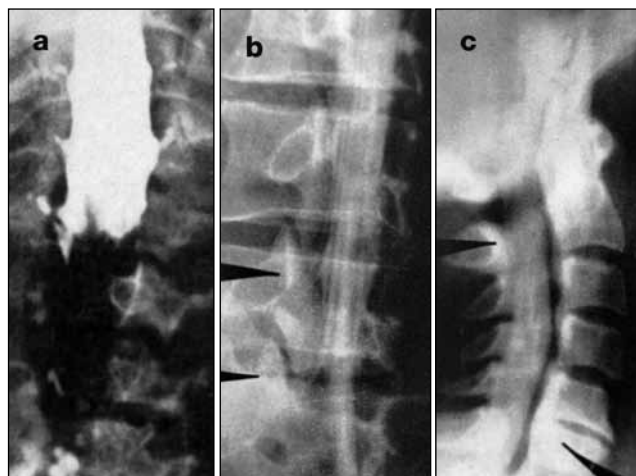
35

¿Por qué es clave?

Porque es una nueva panorámica sobre las distintas técnicas mielográficas y sus propios campos de aplicación.

Se revisa la técnica, indicaciones y complicaciones de: a) la mielografía clásica con contraste positivo, b) la saculografía con contraste hidrosoluble y c) la mielografía gaseosa.

Benito Cristóbal C. Radiología. 1967;55:81-93.



Diagnóstico radiológico de la colitis ulcerosa



36

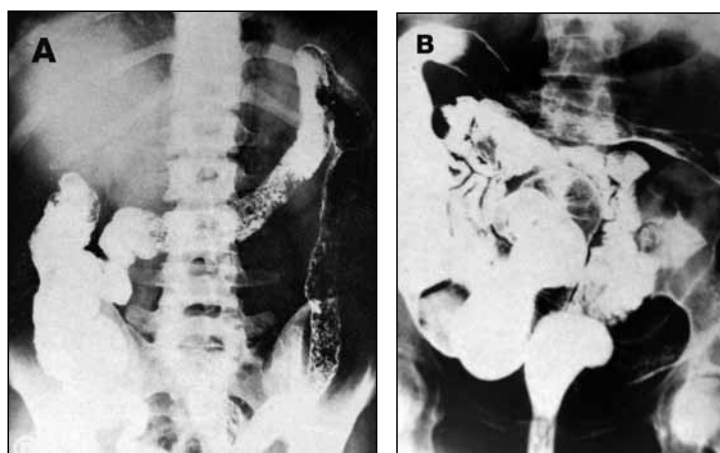
¿Por qué es clave?

Por la buena correlación entre cada estadio lesional y la imagen radiológica característica.

Se eligen dos imágenes. A: empedrado en el colon izquierdo en la fase de edema y B: ausencia de dibujo haustral, estrechamiento y acortamiento del colon en la fase de fibrosis.

Los autores revisan y valoran todos los signos radiológicos de la colitis ulcerosa, sus complicaciones (el carcinoma y el megacolon tóxico) y su diagnóstico diferencial con otras entidades; entre ellas, la colitis granulomatosa y la quística profunda.

Marcos Robles J, García González M, Lanzas V. Radiología. 1968;60:44-59.





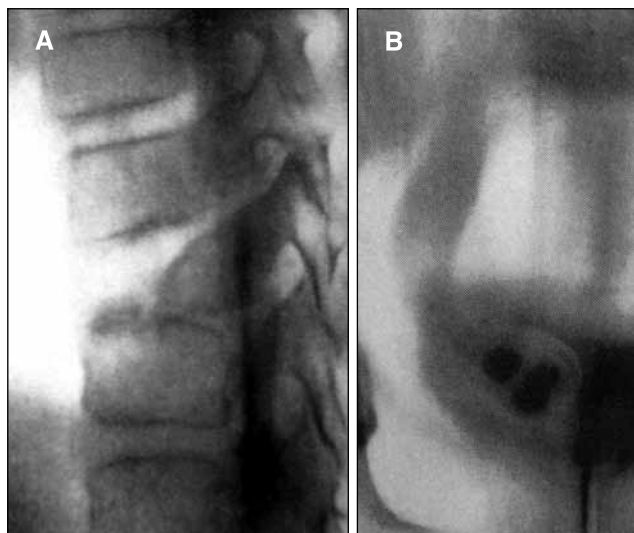
Planigrafía telecomandada

¿Por qué es clave?

Porque la planigrafía con el telemando fue una modalidad de obtención de imágenes muy utilizada a mediados de los sesenta.

Se centraba el área de interés con radioscopia y se hacían varias planigrafías utilizando el se-riador del telemando.

Los autores defienden esta modalidad en tres artículos diferentes: planigrafía telecomandada en vesícula y vías biliares, en el sistema óseo y en el aparato urinario. Se muestran las tomografías de un colapso vertebral (A) y de un ureterocele con litiasis (B).



Andréu M, Cordon F, González C. Radiología. 1968;63:275-82, 64:337-50, 64:351-6.



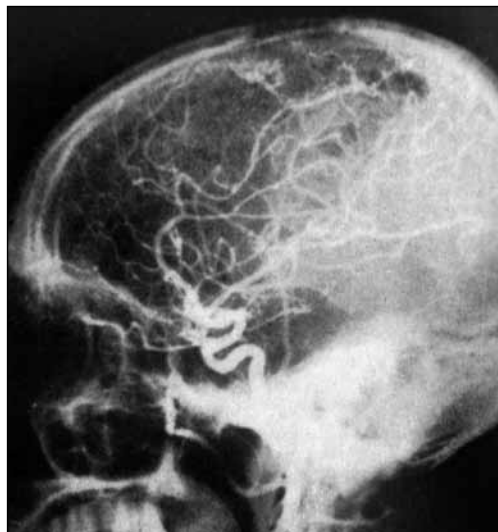Radiodiagnóstico de los tumores intracraneales: valor comparativo de las distintas técnicas neurorradiológicas

¿Por qué es clave?

Porque, en base a la experiencia de unos 1000 tumores intracraneales, el autor ofrece las claves para resolver tres cuestiones capitales: la existencia de tumor, su localización y su tipo. Y lo hace de forma estadística valorando la sensibilidad del examen convencional del cráneo, de la angiografía carotídea, de la encefalografía fraccionada y de la ventriculografía.

Estudia la angioarquitectura de doscientos casos verificados y los porcentajes de los signos angiográficos.

Se elige la imagen de un meningosarcoma de la convexidad parietal.



Solé Llenas J. Radiología. 1968;65:381-94.

La exploración radiológica del intestino delgado



TÉCNICA CLAVE

39

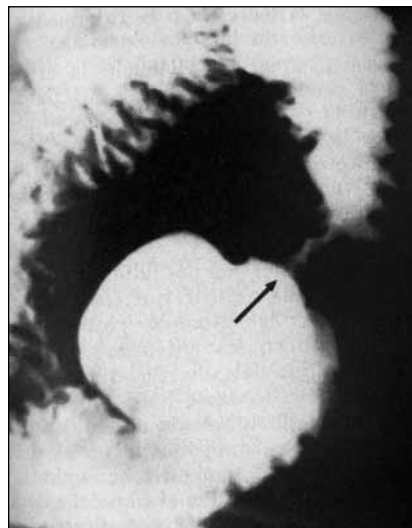
¿Por qué es clave?

Porque, en una puesta al día, se describe la técnica exploratoria estándar y se revisan todas sus variantes y técnicas alternativas.

Porque se da gran importancia a los equipos que protegen de la radiación al paciente y al explorador, como son: la utilización de generadores potentes que permitan el alto kilovoltaje y reduzcan el tiempo de exposición, la exposimetría automática, el intensificador de imagen, el video o la cámara fotorradiográfica.

Entre una patología amplia y variada, se selecciona una estenosis yeyunal de origen traumático en un niño de 10 años.

Pedrosa C. Radiología. 1968;65:395-413.



1946-1972

El derrame pleural subpulmonar



SIGNO CLAVE

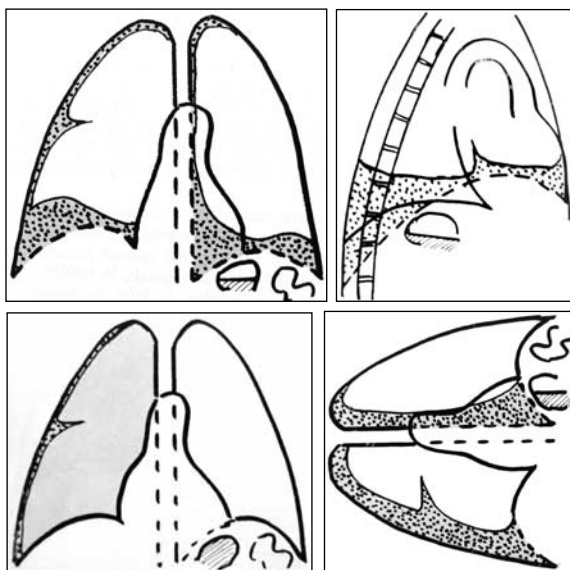
40

¿Por qué es clave?

Porque los jóvenes radiólogos aprendieron los signos de sospecha del derrame pleural en situación subpulmonar, tanto en bipedestación como en decúbito, y el truco de los decúbitos laterales con rayo horizontal.

El artículo es muy didáctico por sus esquemas y los casos clínicos que muestran los autores.

García-Andrade C, Ramírez E, Núñez L, Ramírez Armengol JA. Radiología. 1969;66:13-22.





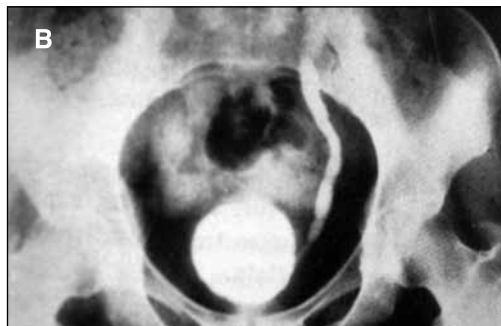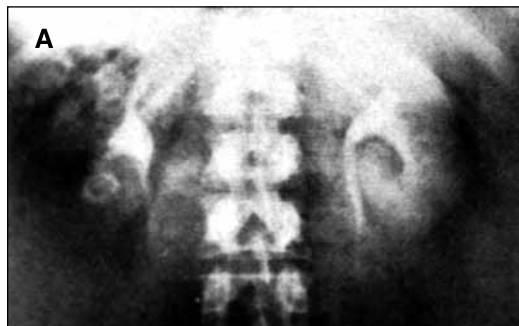Estudio radiológico de la tuberculosis renal

¿Por qué es clave?

Porque su extensa casuística (revisión de 100 casos) avala el porcentaje de hallazgos radiológicos. Por orden de frecuencia: dilatación en bola de un cáliz o grupo calicial, estenosis del uréter terminal con ureterohidronefrosis, riñón mudo, caverna, etc.

El artículo se acompaña de numerosas radiografías, de las que se muestran una caverna calicial (A) y una estenosis del uréter distal con riñón mudo contralateral (B).

Hernández Mora M, Ruiz Perales F, Gordo Román G, Marcos López J. Radiología. 1970;12:17-26.



El líquido libre intraperitoneal

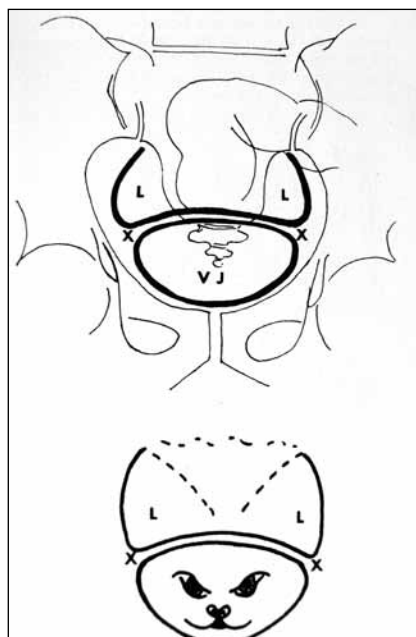
¿Por qué es clave?

Por ser la primera vez que radiólogos españoles desarrollan este trascendente tema de manera tan extensa y didáctica.

Se detalla la anatomía y semiología radiológica con más de veinte esquemas y numerosas radiografías.

Como signos clave del líquido libre intraperitoneal: el signo de las *orejas de perro* en la zona pélvica (se muestran los esquemas originales), el de la banda del flanco y los del ángulo hepático y esplénico.

Marcos Robles J, García-Andrade C, Manrique J. Radiología. 1970;12:123-42.



Redactor jefe de RADIOLOGÍA



43

¿Por qué es clave?

En 1970 se decide el nombramiento de una figura inédita hasta entonces, la de Redactor Jefe.

El encargo es confiado a César Pedrosa, quien elige su Comité Editorial «que representa todas las ramas, incluyendo algunas subespecialidades que tienen auténtica personalidad propia». Componen el Comité Editorial: Luis Delclós, Klaus Knapp, José Marcos Robles, José Ortiz Berrocal, José Otero Luna, Carlos Parera, Severino Pérez Modrego y Fernando Solsona.

En 1970 el Presidente de la Sociedad es Juan Gómez López; el Director de RADIOLOGÍA, José María Espinosa; y el Delegado de Publicaciones, Fernando Manchón.

Pedrosa C. Nuevo Comité Editorial. Radiología. 1970;12:203-4.

Director:

J. M. ESPINOSA.

Delegado de publicaciones de la S.E.R.E.M.:

F. MANCHÓN AZCONA.

Redactor jefe:

C. S. PEDROSA.

1946-1972

Embolismo pulmonar recurrente



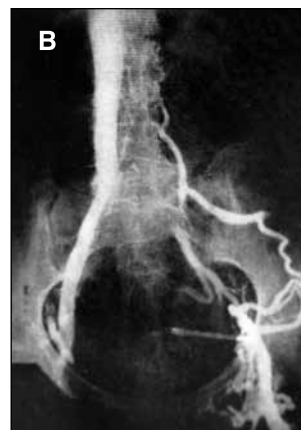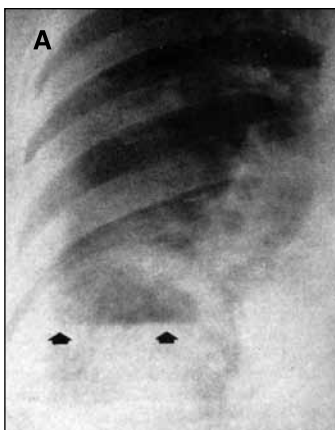
44

¿Por qué es clave?

Porque la mayoría de los 16 casos presentados están comprobados histológicamente y el resto por ileocavografía o flebografía.

Se describen los diferentes hallazgos radiológicos en el tórax y su difícil diagnóstico diferencial con otras entidades. Se selecciona un infarto cavitado (A).

Se exponen los hallazgos en la ileocavografía. En imagen, una trombosis de la iliaca izquierda con circulación colateral (B).



Soto, JM, Pedrosa C. Radiología. 1970;12:385-94.

VI Seminario de Radiodiagnóstico

¿Por qué es clave?

Porque en junio de 1967, y como idea original de José Bonmatí, delegado científico de la Sociedad, comenzaron a celebrarse los Seminarios de Radiodiagnóstico, de edición anual, que tuvieron su cenit cuando, en 1975, se completaron con unas Jornadas Nacionales de reflexión sobre lo que éramos y queríamos ser, con debates sobre la propia Sociedad de Radiología, la enseñanza de los MIR, la formación y función de los técnicos y la relación con la Universidad y la Seguridad Social.

Se seleccionan los VI Seminario de Radiodiagnóstico que se celebraron en Madrid del 11 al 13 de junio de 1970. Las conferencias se publicaron en el número de septiembre-octubre de ese mismo año (!!).

Referencias en RADIOLOGÍA. 1970, vol. 12.

Doménech A. El abdomen simple en el recién nacido. pp. 475-98.

Pedrosa C. Calcificaciones abdominales. pp. 499-517.

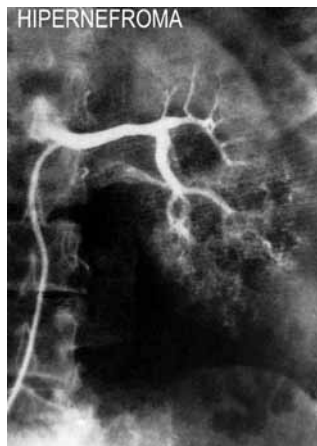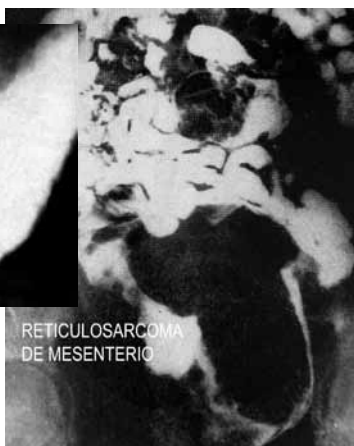
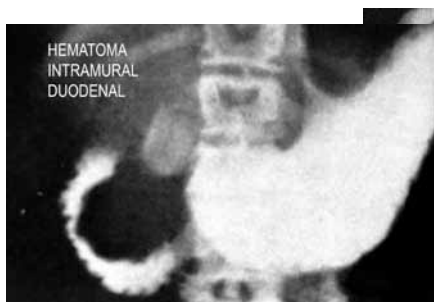
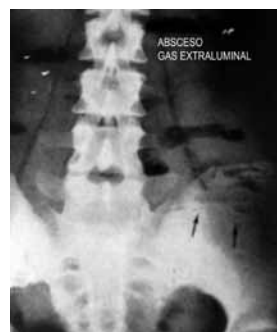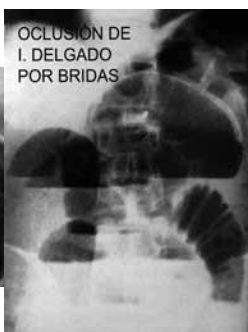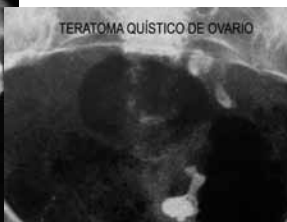
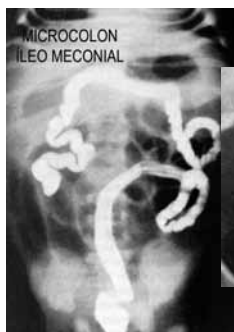Valls J, Andréu JM. Alteración del patrón del gas intraluminal en el abdomen. pp. 518-28.

Bonmatí J. Gas abdominal ectópico. pp. 529-42.

Arduán J. Traumatismos abdominales. pp. 543-62.

Marcos López J, García Marrero L. Tumores abdominales de origen digestivo. pp. 563-87.

Martín-Crespo L. Masas renales. pp. 588-600.



Índice de Diagnósticos Radiológicos



46

¿Por qué es clave?

Porque los Servicios de Radiodiagnóstico necesitaban un sistema codificador de los estudios que permitiera conservar un índice para su ulterior manejo en docencia o investigación.

Consciente de esta necesidad, la SEREM solicitó al Colegio Americano de Radiología el permiso para traducir su Índice y editarlo en nuestro país.

José Bonmatí realizó la traducción.

Cada diagnóstico radiológico consta de 5 cifras: 2 delimitan el campo anatómico y 3 definen el diagnóstico.

Pedrosa C. Ya tenemos Índice radiológico. Radiología. 1970;12:316.



1946-1972

Aspectos radiológicos de las neumonías por gérmenes Gram negativos



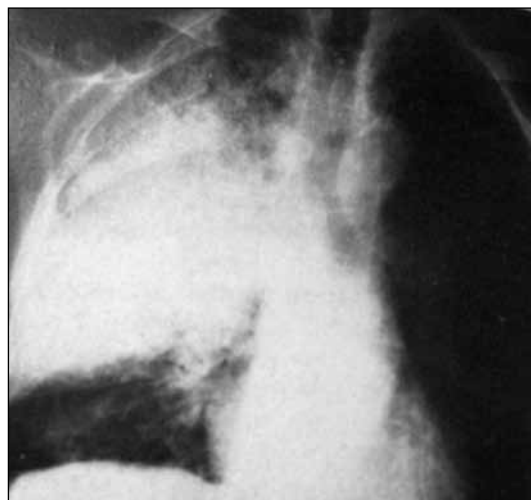
47

¿Por qué es clave?

Porque los 36 casos de neumonías por gérmenes Gram negativos tienen comprobación bacteriológica.

Se revisa la clínica y la radiología de las series publicadas y de los propios casos del Hospital General de Asturias.

Los autores reconocen que las neumonías por gérmenes Gram negativos no tienen características radiológicas específicas, excepto ocasionalmente, como son: la imagen de microabscesos típica de infección por *Pseudomona*, el edema agudo de pulmón en la forma fulminante de infección por *Klebsiella*, y el signo de la hinchazón del lóbulo en la forma aguda de *Klebsiella* (la imagen que se muestra).



Jiménez Fernández Blanco JR, Gómez Martínez JL, Arroyo de la Fuente F. Radiología. 1971;13:93-104.



La mamografía

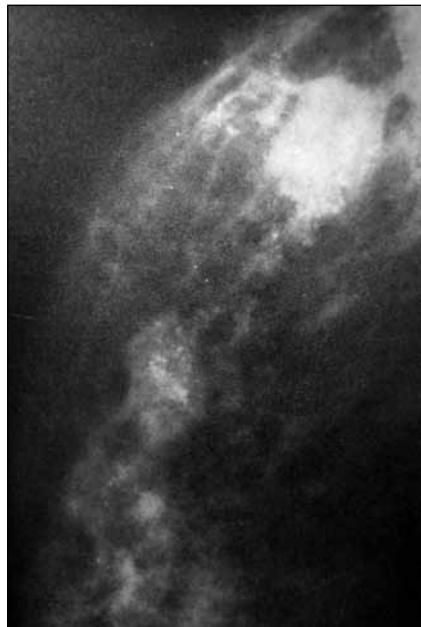
¿Por qué es clave?

Porque esta técnica, de rentabilidad indiscutible, se aborda por vez primera en RADIOLOGÍA en el artículo de referencia.

Su autor defiende la mamografía siempre que esté realizada con una técnica depurada e interpretada por un radiólogo experimentado.

Concluye el autor: «Los porcentajes de exactitud diagnóstica conseguidos han hecho que la mamografía se sitúe en un plano excepcional, dando incluso nacimiento a una nueva especialidad y justificando plenamente el grado de difusión alcanzado en los últimos años».

Barbadillo P. Radiología. 1971;13:154-70.



Neumonía lípica primaria

¿Por qué es clave?

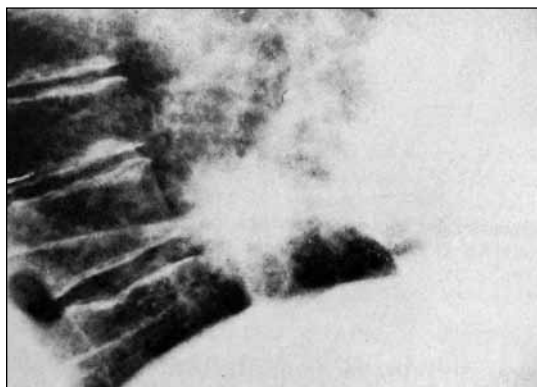
Porque es una entidad olvidada con frecuencia.

Ocurre en adultos cercanos a la edad geriátrica y que, en las ocasiones en que se manifiesta en forma nodular, puede diagnosticarse como carcinoma broncogénico. (La imagen seleccionada corresponde a una neumonía lípica).

Es clave el interrogatorio buscando la posible aspiración continuada de aceite mineral que puede ser ingerido en forma de gotas para combatir el estreñimiento o en *spray* por afecciones nasofaríngeas.

Los autores aportan 20 casos clínico-radiológicos y sus claves diagnósticas.

Pérez Bustamante JL, Miller, WT. Radiología. 1971;13:207-22.



Angiografía de la médula espinal



50

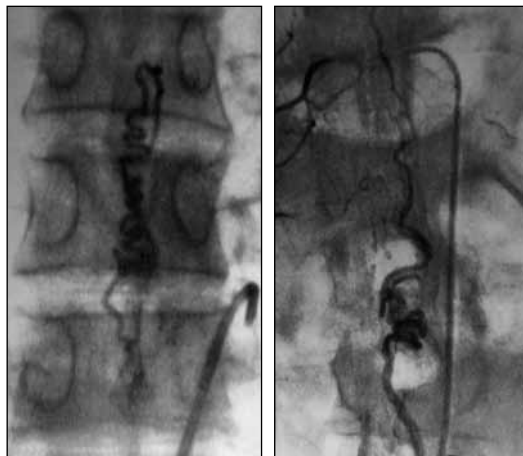¿Por qué es clave?

Porque la angiografía de la médula espinal era, por los años setenta, uno de los recientes avances en el diagnóstico neurorradiológico.

Los autores recuerdan la anatomía de la vascularización medular y describen la técnica para realizar la angiografía.

Muestran los 7 casos en que se consiguió visualizar la malformación arteriovenosa (se seleccionan imágenes de dos casos diferentes).

Su conclusión es que la angiografía medular por cateterismo selectivo es, en la actualidad, el único método eficaz para estudiar los aneurismas arteriovenosos de la médula, lo que facilita su extirpación quirúrgica.



Rovira M, Rius J. Radiología. 1971;13:301-24.

El signo del *jet invertido*



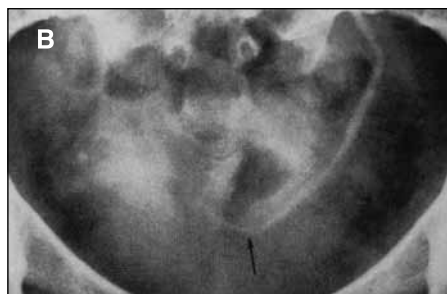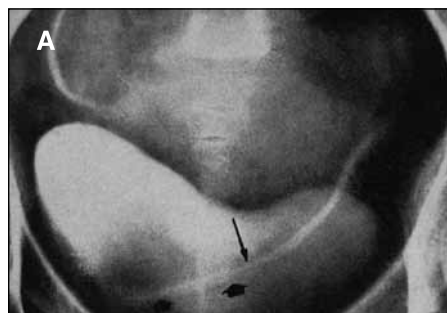
51

¿Por qué es clave?

Porque es un nuevo signo de hipertrofia prostática, inédito en la literatura radiológica.

En urografía, era conocido el *jet* como la visualización normal y esporádica del chorro de orina mezclado con contraste a su salida del orificio ureteral (imagen A).

La visualización de un *jet* que se dirigía hacia arriba (imagen B) en un paciente con hipertrofia prostática condujo a los autores a revisar la urografía previa a la intervención de 100 pacientes con hipertrofia prostática. Concluyen que el signo del *jet invertido* se presenta en el 27% de los casos.



Pedrosa C, Torres Faguas J, Mateos A. Radiología. 1971;13:455-58.

52



TÉCNICA CLAVE

La flebografía orbitaria

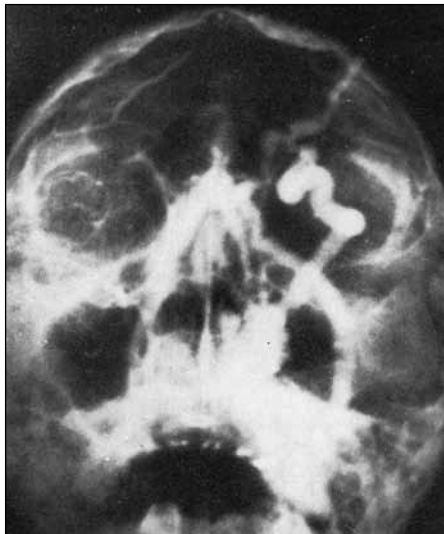
¿Por qué es clave?

Porque en 1972, la flebografía orbitaria se utiliza en el diagnóstico del exoftalmos y, en general, en la valoración de las masas orbitarias.

Los autores aportan su casuística, 22 flebografías orbitarias. Describen la anatomía del sistema venoso orbitario, el método y las proyecciones de la flebografía, y la semiología radiológica.

Entre los numerosos esquemas y radiografías, se muestra la imagen de una fístula carótida-cavernosa.

Benito C, Del Río Cabaña JL. Radiología. 1972;14:9-20.



53



ARTÍCULO CLAVE

Adenocarcinoma primitivo de duodeno

¿Por qué es clave?

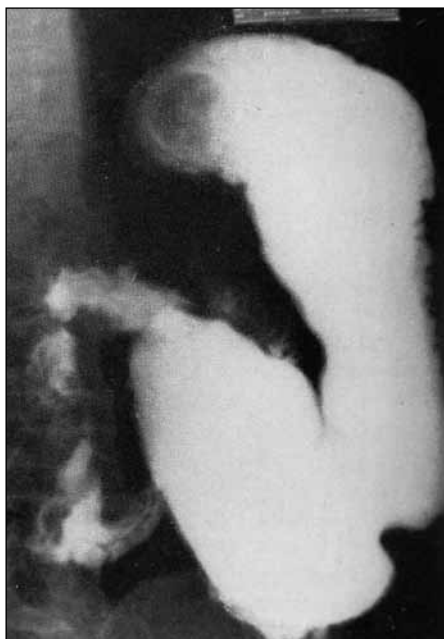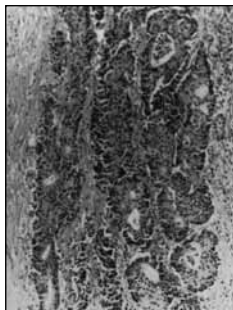
Por la relativa rareza de este tipo de tumor.

Los autores hacen una revisión clínico-radiológica de la bibliografía y presentan los hallazgos de 4 nuevos casos.

Describen los signos radiológicos y el diagnóstico diferencial de este infrecuente tumor.

Se selecciona un caso descrito como «Lesión infiltrativa que ocupa toda la porción vertical del arco duodenal, con destrucción de la mucosa. Glándulas irregulares infiltrantes».

Jiménez Fernández-Blanco JR,
Castro J, Gómez Martínez Río
JL. Radiología. 1972;14:21-8.



Varices esofágicas descendentes. *Downhill varices*



SIGNO CLAVE

54

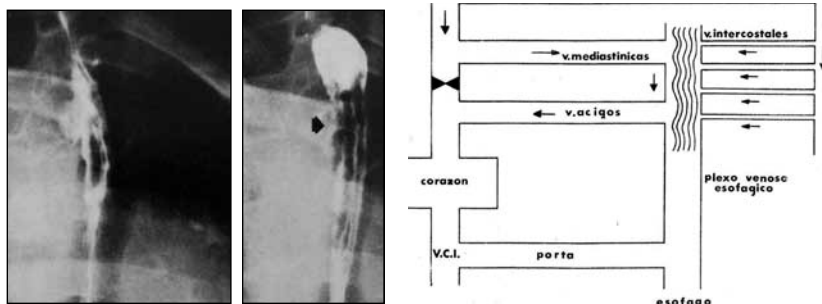
¿Por qué es clave?

Porque es una entidad poco conocida y de patogenia y localización diferente a las varices esofágicas por hipertensión portal. Son varices en el esófago proximal causadas por la obstrucción de la vena cava superior; su causa: carcinoma broncogénico o mediastinitis.

Los autores añaden sus 2 casos a los 31 recogidos en la bibliografía.

Se elige la imagen de unas varices del esófago superior en un paciente con tumor mediastínico (carcinoma microcítico) y el esquema de la fisiopatología de las varices descendentes.

Pedrosa C, Cossío B. Radiología. 1972;14:87-94.



La angiografía renal



TÉCNICA CLAVE

55

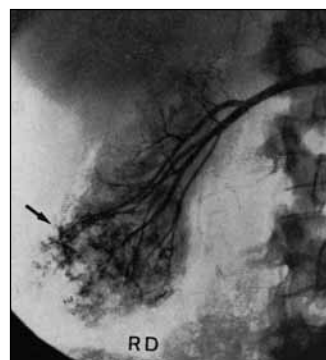
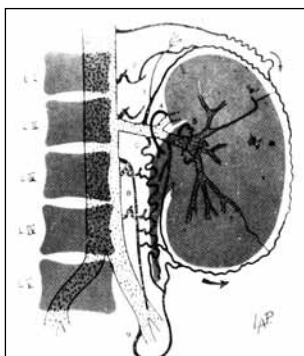
¿Por qué es clave?

Porque la arteriografía era el paso diagnóstico obligado si la urografía no era concluyente. Los autores ofrecen una exhaustiva puesta al día de la angiografía renal: la anatomía vascular renal y exorrenal, la técnica y el método de la angiografía renal.

El artículo incluye esquemas y múltiples angiogramas de patología vascular renal, de malformaciones, de patología inflamatoria, de procesos expansivos y de traumatismos renales.

Se selecciona un esquema original de la circulación vascular exorrenal y la imagen de un angiomiolipoma descrito como opacidades pseudoaneurismáticas, como *ramos de uvas*, sin retorno venoso precoz.

Almenar del Poyo L, Rius Chornet JM. Radiología. 1972;14:203-30.



56



ARTÍCULO CLAVE

Hallazgos radiológicos en las metástasis intestinales

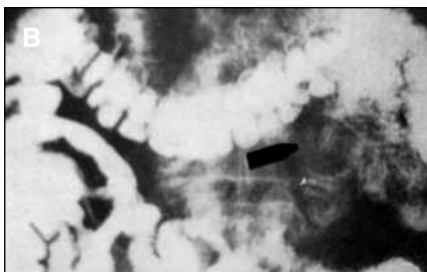
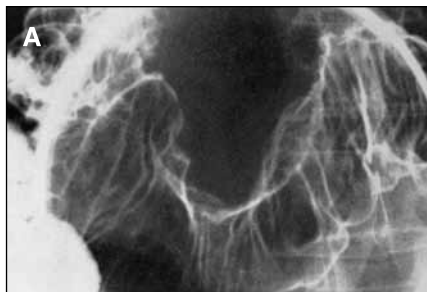¿Por qué es clave?

Porque la demostración de las metástasis intestinales es poco frecuente y escasamente conocida.

Se describen los mecanismos de implantación tumoral en el tubo digestivo. Se hace el diagnóstico diferencial entre las formas de invasión directa y la vía hematógena, que es la que ocasiona las auténticas metástasis, en forma de nódulos submucosos.

Se seleccionan 2 casos entre los 10 presentados en el artículo. A: típico nódulo submucoso en colon transverso, metástasis de un tumor primario gástrico. B: imagen en *ojo de buey* por ulceración de un nódulo submucoso yeyunal, metástasis de un melanoma.

Martín Santos J, Pedrosa C. Radiología. 1972;14:231-40.



57



PALABRA CLAVE

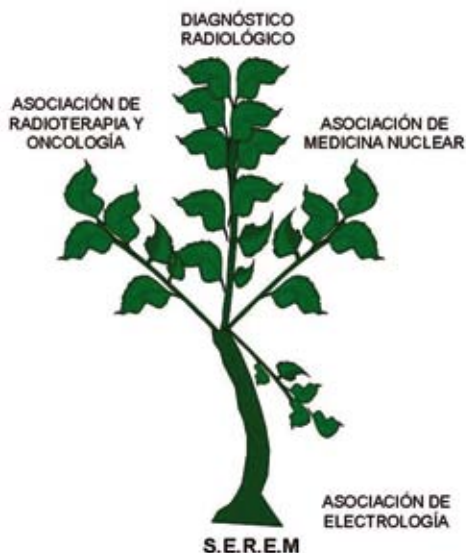SEREM

¿Por qué es clave?

Porque la Sociedad Española de Radiología y Electrología Médicas y Medicina Nuclear (SEREM) fue el motor de la formación continuada de los radiólogos españoles por las años setenta.

Tuvieron continuidad las actividades científicas organizadas o apoyadas por la SEREM: las sesiones de lectura de casos de la calle Villanueva 11 en Madrid, los Seminarios Nacionales e Internacionales de Radiología, los Cursos en diversos hospitales del país, las Sesiones Monográficas de Radiodiagnóstico (los Sábados Radiológicos) del Hospital Clínico de San Carlos, los Congresos Nacionales, la revista RADIOLOGÍA... Los organizadores fueron docentes generosos. Los radiólogos realizaron un gran esfuerzo de aprendizaje.

Termina una época cuyos postulados radiológicos serán el camino para las verdades incontrovertibles del mañana.



1973-1989

Nuevas técnicas cambian el rumbo
de la Radiología española

Biopsia por cepillado bronquial



TÉCNICA CLAVE

58

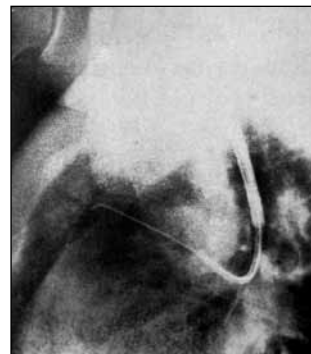
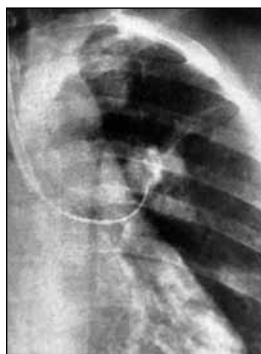
¿Por qué es clave?

Porque en su día fue una novedosa técnica radiológica para el diagnóstico citológico de las lesiones pulmonares. El artículo de referencia es el primero que se publica en RADIOLOGÍA sobre este procedimiento.

Los autores puntualizan la técnica con todo detalle. Según su experiencia, las indicaciones del cepillado bronquial serían las lesiones pulmonares, especialmente las periféricas o en lóbulos superiores, en que se sospeche malignidad y en las que otros medios (citología del esputo, broncoscopia con biopsia) no hayan aportado el diagnóstico.

Se muestra una lesión periférica. Catéter en el bronquio principal y, a través de él, el catéter preformado en cuyo extremo está el cepillo.

Cáceres J, Castelló J. Radiología. 1973;15:31-4.



Tumores malignos de los senos paranasales



ARTÍCULO CLAVE

59

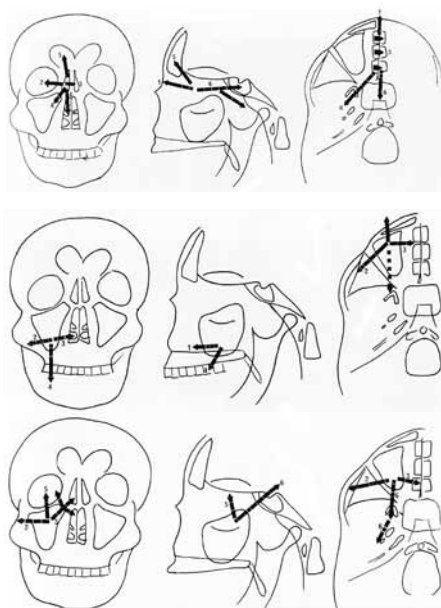
¿Por qué es clave?

Por su amplia casuística: 42 pacientes del centro de Oncología del actual Hospital General Universitario Gregorio Marañón de Madrid.

Se expone la sistemática exploratoria (proyecciones habituales de los senos paranasales, base de cráneo y tomografía lineal del macizo facial) y los diversos hallazgos radiológicos.

En esquemas, los patrones de diseminación de los tumores etmoido-nasales, los de la infraestructura del seno maxilar y los de su supraestructura (los maxilo-etmoidales).

Gallar P, Gómez Catalán E, Gálvez Galán F. Radiología. 1973;15:165-74.





Laringografía

¿Por qué es clave?

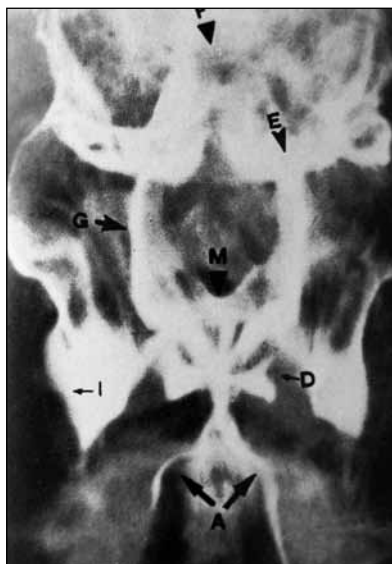
Porque, en esos años, la laringografía era la técnica idónea para el estudio anatómico y funcional de la hipofaringe y laringe.

El artículo de referencia divulga el procedimiento con todo detalle. Establece los principios de interpretación y los criterios diagnósticos.

Entre las numerosas y didácticas imágenes, una laringografía con Valsalva modificado.

(Nota histórica: En nuestro país, José Marcos y César Pedrosa fueron los primeros en exponer la técnica en la *Revista Médica Hospital General de Asturias*, en 1969).

Jiménez Fernández-Blanco JR, Soto Pardo JM, Marijuán C. Radiología. 1973;15:175-86.



La pneumopelvigrafía

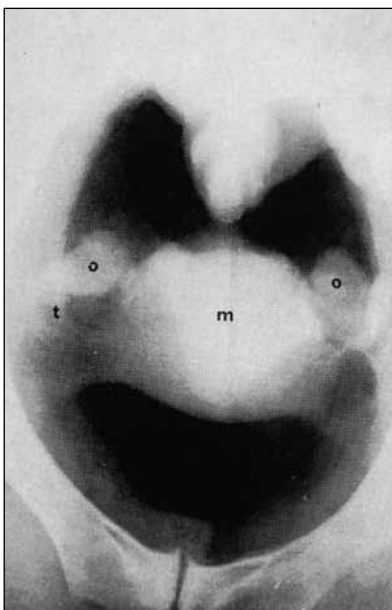
¿Por qué es clave?

Porque en esa época, la pneumopelvigrafía era la única forma de abordar, por radiología, el aparato genital femenino.

Durante 1973 y desde la Ciudad Sanitaria La Fe (Centro Maternal) se escriben tres artículos correlativos sobre pneumopelvigrafía: la técnica, la exploración de las amenorreas primarias y, el último, sobre su variada casuística.

Se selecciona la imagen de un útero miomatoso.

Romeu A, González JL, Hernández D, Fernández Olcina J, Benac A, Fernández Moscoso A, Oltra D, Asins E, Mico JM, González Gudino MA. Radiología. 1973;15:187-196, 281-290, 463-478.



Edema agudo de pulmón unilateral debido a la aspiración de neumotórax



62

¿Por qué es clave?

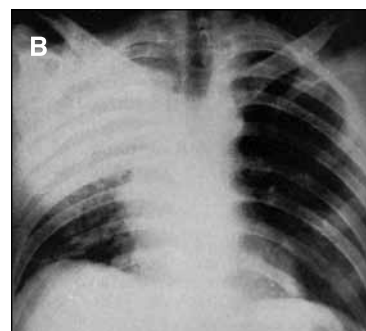
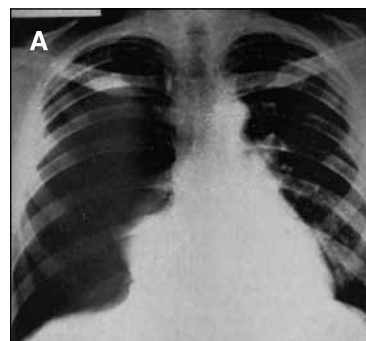
Porque el artículo es una voz de alarma para radiólogos e intensivistas sobre esta posible complicación iatrogénica.

Los autores presentan 2 casos de edema agudo de pulmón secundario a la aspiración de neumotórax.

Aconsejan que, en un neumotórax de más de 3 días, sea conveniente hacer la aspiración pleural lo más lentamente posible para evitar la aparición de edema pulmonar.

En las imágenes, un neumotórax derecho completo (A). Después de la aspiración, aparece un infiltrado alveolar de los dos tercios superiores del pulmón (B) que desapareció totalmente a los 3 días.

Cáceres J, Caballero J, Ancillo P, Esteban de la Torre A. Radiología. 1973;15:197-200.



Control de calidad en los Departamentos de Radiodiagnóstico



63

¿Por qué es clave?

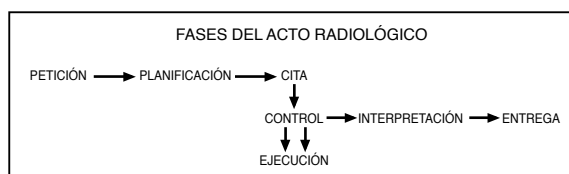
Porque el autor parte de una premisa: la necesidad de un único Departamento de Radiología Diagnóstica en el centro, dirigido por un especialista en Radiología Diagnóstica. No era la regla en todos los hospitales del país.

El control de calidad del Departamento debe ser la suma de los controles de calidad de cada una de las fases del acto radiológico (esquema).

Se analizan los factores que influyen en la calidad de cada fase.

Se aportan diversos estudios de control de calidad realizados en el Hospital Clínico de Madrid.

Pedrosa C. Radiología. 1973;15:235-54.



¿Por qué son clave?

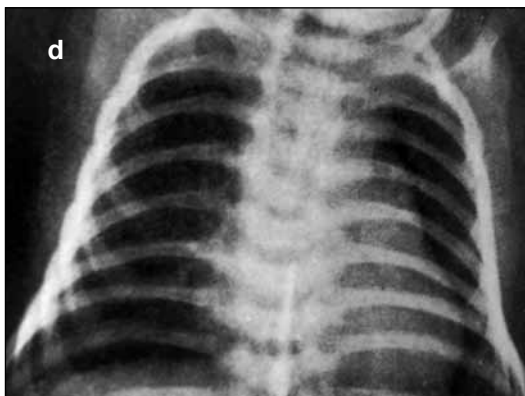
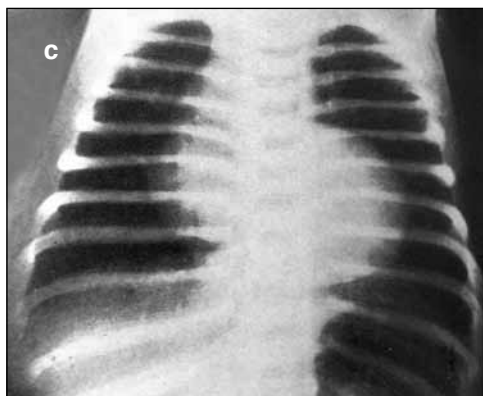
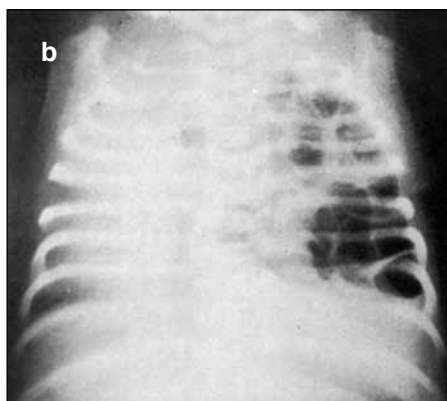
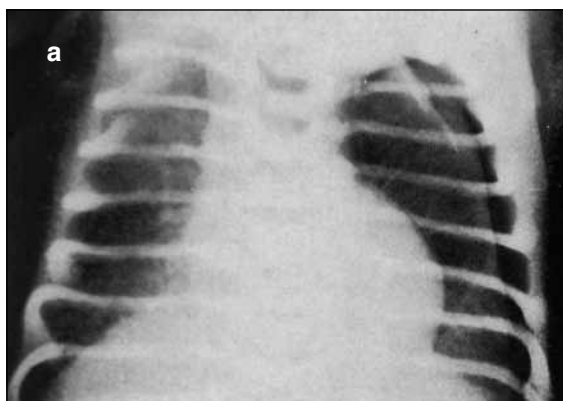
Porque el diagnóstico es comprometido y exige una estrecha colaboración entre Radiología y Neonatología.

Se detalla la variabilidad del tórax neonatal normal. Dada la inespecificidad de la sintomatología en muchos de los neonatos afectados, será la pauta de los estudios radiológicos y su interpretación lo que permita el diagnóstico o su orientación.

En cuatro partes (cuatro artículos diferentes) se aborda la radiología del neonato con dificultad respiratoria: causas torácicas tributarias de tratamiento médico (ref. a), causas torácicas tributarias de tratamiento quirúrgico (ref. b), causas de origen cardíaco (ref. c) y causas de origen extracardíaco (ref. d).

Se muestra la imagen de: a) un neumotórax en un prematuro con membrana hialina.; b) una hernia diafragmática tipo Bochdalek; c) una tetralogía de Fallot; y d) un tórax en campana que fue causa de insuficiencia respiratoria.

a) Lucaya J, Ramírez J. Radiología. 1973;15:255-72. b) Lucaya J. Radiología. 1974;16:3-24. c) Lucaya J, Moreiras M. Radiología. 1974;16:243-64. d) Lucaya J, Gil MD. Radiología. 1975;17:73-8.



Creación de la Asociación Española de Técnicos en Radiología



65

¿Por qué es clave?

Porque en 1973 los Técnicos en Radiología (TER) crean la sociedad nacional que los agrupa para defender sus intereses como colectivo.

Los TER son compañeros inseparables de los radiólogos en la asistencia directa a los pacientes. Son la cara visible, a veces la única, del Servicio ante el paciente. De ahí la importancia de su formación. Así lo expresó César Pedrosa, fundador de la primera Escuela de Técnicos en el Hospital General de Asturias por los años sesenta. En Madrid, otras escuelas pioneras fueron el Hospital Clínico de San Carlos, la Clínica Puerta de Hierro y el Hospital Gregorio Marañón.

La Ley 44/2003 de 21 de noviembre (la LOPS) reconoce la figura del Técnico Superior en Imagen para el Diagnóstico como un profesional del área sanitaria de grado superior.



Gallar P. Radiología y Pensamiento. Schering; 2006. pp. 87-8.

Aspectos radiológicos del aspergiloma pulmonar



66

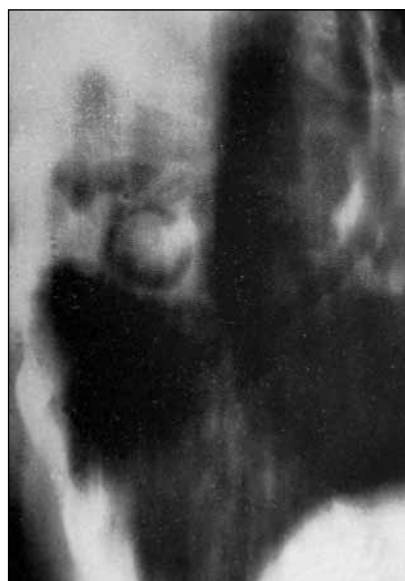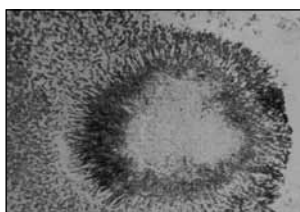
¿Por qué es clave?

Por la importancia del estudio radiológico, tan característico, en el diagnóstico de esta entidad.

Se presentan 4 casos clínico-radiológicos. En dos de ellos, el aspergiloma se implanta sobre una cavidad previa y, en los otros dos, se debe a infección primaria por *Aspergillus*.

Se escoge una tomografía lateral de tórax («típica imagen de balón mocótico con su pedículo y menisco aéreo») y la colonia de *Aspergillus fumigatus*.

Illanas M, Marcos López J, Ramos L, Hernández-Mora M, Llorente MT. Radiología. 1973;15:273-80.





XIII Congreso Internacional de Radiología

¿Por qué es clave?

Porque el XIII Congreso Internacional de Radiología (Madrid, 15-20 de octubre de 1973) ha sido, hasta hoy, el mayor acontecimiento radiológico celebrado en España. Porque la radiología española da un gran paso internacional. Un paso en la propia estimación de los radiólogos y el inicio de una nueva era.

Más de 9500 participantes, 80 simposios con 480 ponentes invitados, 107 sesiones generales con 910 comunicaciones, 129 expositores científicos, 123 empresas en la exposición técnica.

Del amplio Comité Directivo se reseñan: Juan Gómez López, Presidente; José Bonmatí, Secretario; y Luis Ferrer, Tesorero.

Bonmatí J. Spanish Radiology in the second half of the XX Century; A view from inside. European Journal of Radiology. 2008; 67:378-83.



Anatomía radiológica del estómago operado

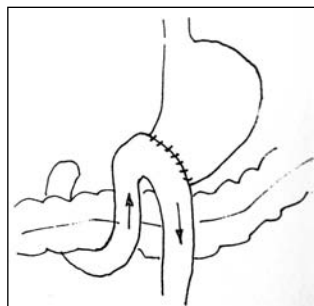
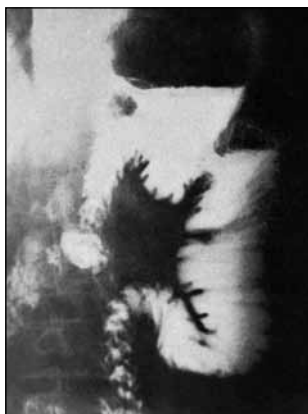¿Por qué es clave?

Porque es una puesta al día de los distintos tipos de intervenciones quirúrgicas en enfermedades benignas y malignas del estómago, así como de su anatomía radiológica.

Se describe la metodología exploratoria para valorar la extensión de la resección gástrica, el tipo de anastomosis y su localización, el vaciamiento y las asas intestinales.

Entre las numerosas imágenes y esquemas, se selecciona una anastomosis antiperistáltica.

López Ruiz P, Cáceres J. Radiología. 1974;16:25-36.



Artrografía de rodilla con doble contraste



TÉCNICA CLAVE

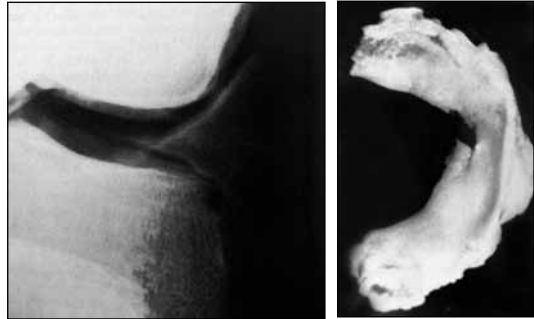69

¿Por qué es clave?

Por ser, en ese momento, la técnica más idónea para valorar los meniscos.

En un trabajo conjunto del radiólogo (F. Cerdón) y los cirujanos ortopédicos se expone la técnica de la artrografía con doble contraste. Se correlaciona el diagnóstico clínico, artrográfico y operatorio para validar la práctica de la artrografía en la indicación de 65 meniscectomías.

En las imágenes, artrografía con doble contraste y la correspondiente pieza de una fisura transversal del tercio medio del menisco externo.



Fernández Sabaté A, Cerdón F, Rubio I, Olivares M. Radiología. 1974;16:41-50.

El estudio radiológico de los traumatismos renales



ARTÍCULO CLAVE

70

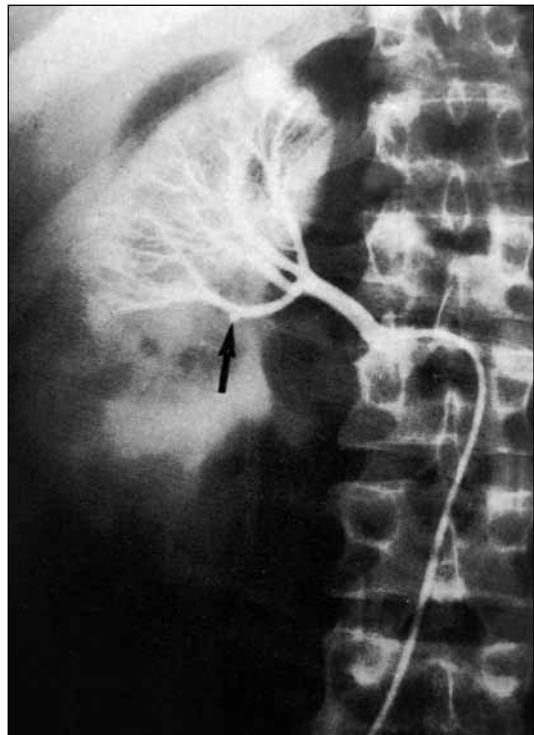
¿Por qué es clave?

Por su extensa casuística: 34 casos de traumatismos renales en un intervalo de 3 años.

Los autores exponen la sistemática exploratoria y los signos radiológicos obtenidos en el abdomen simple, en la urografía y en la angiografía renal.

Clasifican los hallazgos en alteraciones traumáticas menores y mayores. Entre estos últimos casos, una arteriografía renal selectiva: amputación arterial (flecha) y extravasación del medio de contraste.

García Marrero L, Sifré Martínez E, Gordo Román G, Ramos Amador A. Radiología. 1974;16:133-42.





Armonización y sustracción electrónica

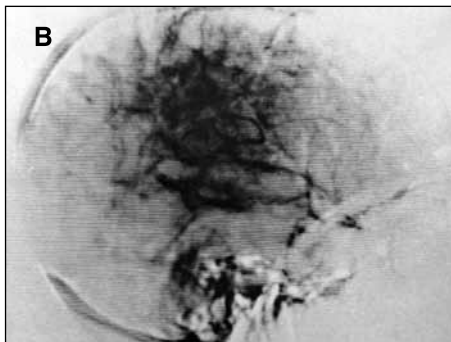
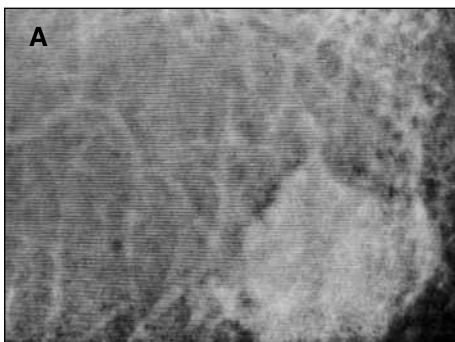
¿Por qué son clave?

Porque son novedosas e interesantes técnicas de registro de imagen.

Se hace referencia a la técnica de la armonización electrónica y a las posibilidades de su empleo, como en la armonización de una mamografía que mejora la imagen de un carcinoma medular (A).

Se insiste en utilizar, como procedimiento rutinario, la sustracción en radiología vascular y, especialmente, en neurorradiología. Se muestra una sustracción que muestra la fase venosa de un glioblastoma multiforme parietal (B).

García Porrero M, Juez Bañuelos C, Martínez Comín L, Carnicero Cuartero M. Radiología. 1974;16:147-56.



La flebografía transuterina

¿Por qué es clave?

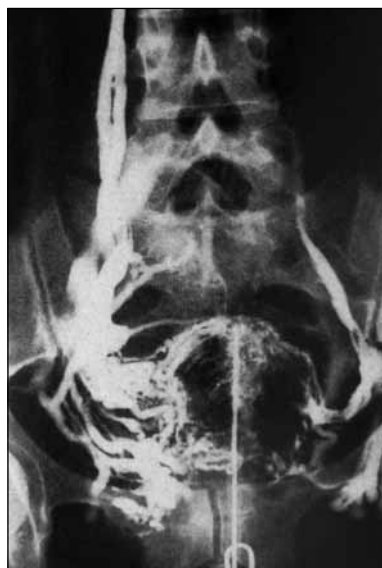Porque, en su momento, era una técnica radiológica vascular diagnóstica para dilucidar el asiento uterino o anexial de una tumoración pélvica o para valorar la miomatosis uterina.

Se describe el procedimiento, señalando la ventaja de la cánula flexible, insertada en el inyector, para evitar la perforación uterina.

Se estudian 43 pacientes con esta técnica.

Se selecciona un flebograma que muestra zonas mudas en ambos hemiúteros y varicocele en ambas uterinas.

Benac A, Micó JM, Romeu A, Valls F, Fernández-Moscoso A, Celma Marín J. Radiología. 1974;16:279-84.



La colangiografía transparietohepática



TÉCNICA CLAVE

73

¿Por qué es clave?

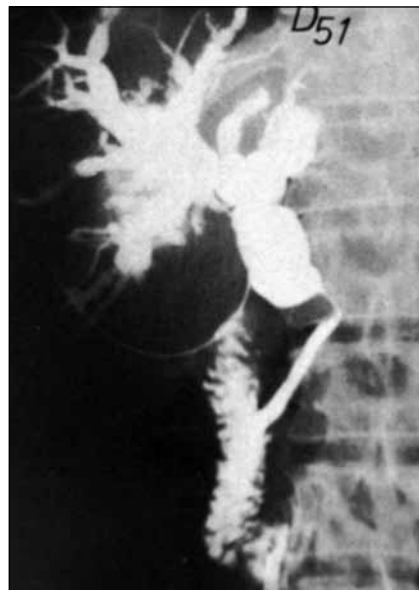Porque era el abordaje directo de la vía biliar. En el artículo de referencia es la primera vez que los radiólogos publican sobre esta técnica en RADIOLOGÍA.

Los autores detallan el método de la punción percutánea del árbol biliar y sus indicaciones, contraindicaciones y posibles complicaciones.

Se describen e ilustran los hallazgos radiológicos en casos de litiasis, neoplasias y cirrosis.

Se escoge la imagen de una estenosis excéntrica del colédoco, secundaria a un carcinoma gástrico.

Hernández Oter R, Álvarez Rabanal R, Arroyo Fernández M. Radiología. 1974;16:697-702.



La linfografía



TÉCNICA CLAVE

74

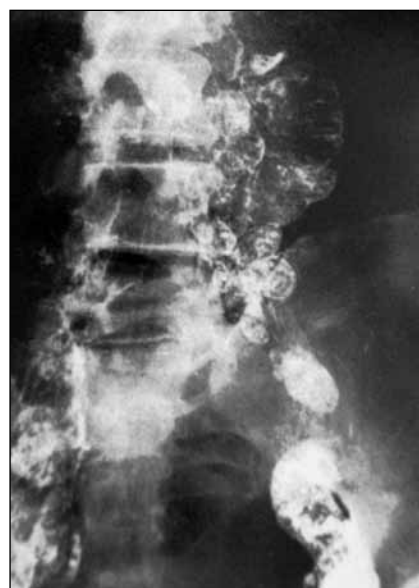¿Por qué es clave?

Porque era una técnica muy utilizada en esos años para detectar adenopatías tumorales pélvicas y para-aórticas y para valorar la extensión de los linfomas.

El artículo referenciado trata del diagnóstico diferencial de los linfomas malignos mediante la linfografía. Con la experiencia de 85 linfografías realizadas a pacientes con linfoma, describen los signos que consideran de utilidad para el diagnóstico diferencial (las propias imágenes de los ganglios, la extensión de la afectación y las zonas indemnes).

Nota: El primer autor completa un artículo anterior (Celma J, Artigues E, Romeu A. Radiología. 1969;67:97-116) aportando más número de casos y nuevas imágenes.

Celma Marín J, García Novales J, Vázquez C. Radiología. 1974;16:703-14.



La unión gastroesofágica. Pasado, presente y futuro

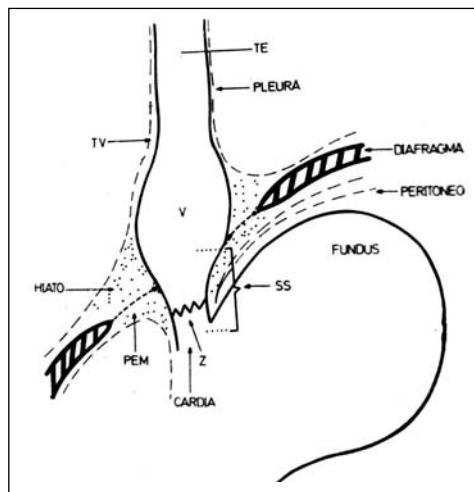
¿Por qué es clave?

Porque puntualiza los términos utilizados en la literatura en los últimos diez años sobre esta compleja zona.

En la representación esquemática de la unión esofagogástrica, las abreviaturas corresponden a: TE (esófago tubular), TV (unión túbulo-ves-tibular), V (vestíbulo), SS (segmento sumergido), Z (*ora serrata* o unión escamo-columnar) y PEM (membrana frénico-esofágica).

Se estudian, con esquemas y radiografías, aspectos anatómicos y fisiológicos sobre la región. Se valora la acción de la gastrina y de la colecistoquinina.

Alonso de Santos L. Radiología. 1975;17:81-92.



La xerografía

¿Por qué es clave?

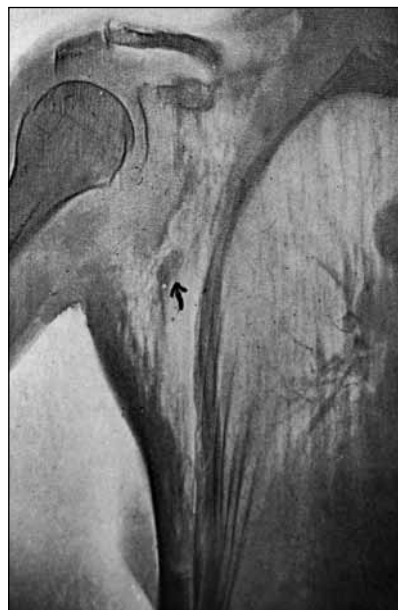Porque, en esa época, la xerorradiografía era un registro de imagen en auge, de aplicación preferente en la mama.

En el artículo referenciado se incluyen, por primera vez en RADIOLOGÍA, dos imágenes xerorradiográficas.

El autor presenta la técnica de la neumotomografía axilar (en imagen). Tras la neumoaxilografía, se efectúan cortes tomográficos o zonográficos. Con esta técnica, se lograban demostrar adenopatías axilares en tumores de mama.

El autor concluye: «La incorporación reciente de la xerografía nos ha brindado una mayor definición de las imágenes».

Masjuán L. La neumotomografía axilar en los tumores de mama. Radiología. 1975;17:93-102.



La mielografía gaseosa



TÉCNICA CLAVE

77

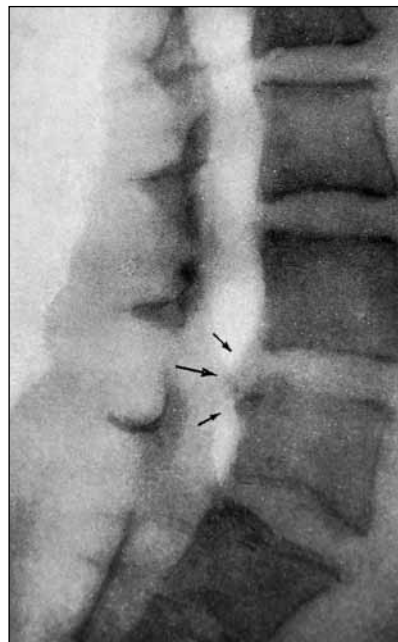
¿Por qué es clave?

Porque los autores, con la larga experiencia proporcionada por sus 316 casos, postulan el importante valor diagnóstico de la mielografía gaseosa. La consideran como el examen más adecuado para estudiar el canal raquídeo y, además, las estructuras óseas adyacentes.

Desde el punto de vista técnico, exploran el canal raquídeo en sus diferentes regiones.

Entre las numerosas imágenes normales y patológicas, se elige la típica imagen de una hernia discal.

Ruscalleda J, Rovira M, Torrent O, Vázquez J, Díaz F. Radiología. 1975;17:251-4.



Encondromas



ARTÍCULO CLAVE

78

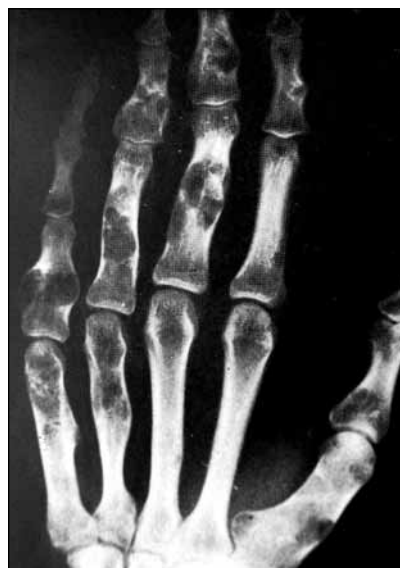¿Por qué es clave?

Por su casuística: 17 casos de encondromas solitarios o múltiples.

Se describen las características radiológicas de las distintas formas de presentación de los encondromas y su diagnóstico diferencial con los principales procesos óseos con los que se pueden confundir.

Entre las numerosas y demostrativas imágenes, múltiples encondromas en un caso de enfermedad de Ollier.

Fernández de Bobadilla M, Calvo G. Radiología. 1975;17:473-80.





La ecografía

¿Por qué es clave?

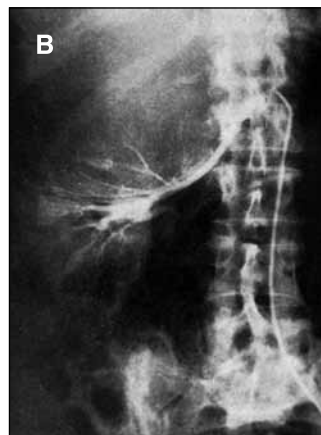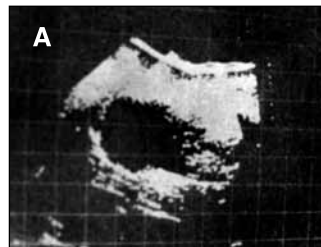Porque comienza la incuestionable ecografía. En el artículo de referencia aparece por primera vez, en RADIOLOGÍA, una imagen ecográfica.

Los autores dan un alto valor a la ecografía en su artículo sobre hidatidosis renal. Realizan la ecografía después de la urografía y antes que la arteriografía.

Se comenta que la realización de las ecografías debe corresponder al Departamento de Radiología e ir íntimamente relacionada con las exploraciones radiológicas. Concluyen que, en sus 7 casos de hidatidosis renal, la ecografía fue decisiva.

Se ha seleccionado una ecografía estática en modo B; en el corte longitudinal de riñón se muestra una imagen quística en el polo superior (A). En la imagen B, la arteriografía renal del mismo paciente.

Gómez-Pereda R, Maynar M, Ibarz JM, Callao J, Rioja Sanz L, Galve Sada R. Radiología. 1975;17:481-8.



Sobre la osteodistrofia renal

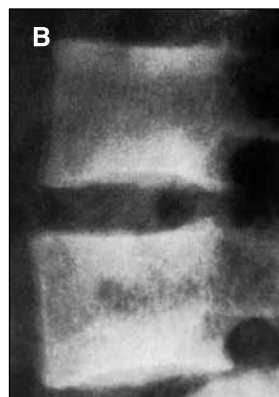
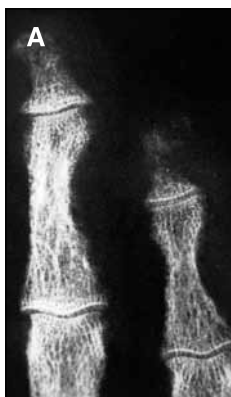¿Por qué es clave?

Por la amplia revisión de los diferentes tipos de lesiones óseas características de la osteodistrofia renal y su evolución.

Se plantea la patogenia y se expone el protocolo radiológico que se lleva a cabo en la Fundación Jiménez Díaz (ref. a).

En un artículo correlativo (ref. b), se expone la evolución de las lesiones óseas en los pacientes en diálisis, en relación con el tiempo de su tratamiento.

A: reabsorción cortical subperióstica de una falange. B: cuerpos vertebrales en jersey de rayas.



a) De Lara T, Ruilope LM, López de Novales E, Masjuán L. Radiología. 1976;18:25-36. b) Ruilope LM, López de Novales E, De Lara T, Hernando H. Radiología. 1976;18:37-40.

Tumores de la musculatura lisa del estómago



ARTÍCULO CLAVE

81

¿Por qué es clave?

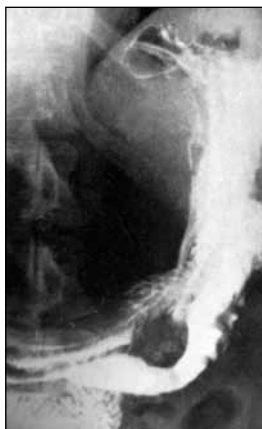Porque se recopilan 8 tumores gástricos de estirpe muscular de dos hospitales (Juan Canalejo de La Coruña y 1º de Octubre de Madrid).

Anatomía patológica de los 8 tumores: 5 leiomiomas, 2 leiomiosarcomas y 1 leiomioblastoma.

Se describen las características radiológicas y su comportamiento biológico.

Se muestra la radiografía y el dibujo original de un leiomioma con calcificación en su interior.

Sánchez-Grande L, Rasco MA, Cossío B, Manrique J. Radiología. 1976;18:47-58.



Radiología intervencionista en el diagnóstico y tratamiento del enfermo con cáncer



ARTÍCULO CLAVE

82

¿Por qué es clave?

Porque es el primer artículo de radiología intervencionista publicado en RADIOLOGÍA. Sin imágenes, es un artículo de introducción.

Jesús Zornoza, antiguo residente del Hospital Clínico de San Carlos de Madrid, y Richard Carnovale relatan, desde el *M. D. Anderson Hospital & Tumor Institute*, de Houston, su experiencia con biopsias percutáneas y embolizaciones arteriales en tumores. Como guía, la fluoroscopia en dos planos con intensificador de imagen y los ultrasonidos.

Obtienen buenos resultados diagnósticos y terapéuticos, con escasas complicaciones. Concluyen: «El campo [de la radiología intervencionista] es nuevo e interesante, y las posibilidades, ilimitadas».

Zornoza J, Carnovale R. Radiología. 1976;18:161-4.

EDITORIAL

Radiología
18: 161 164 (1976)

Radiología intervencionista en el enfermo con cáncer

JESUS ZORNOZA, M.D., y RICHARD L. CARNOVALE, M.D. *

Malformaciones renoureterales en el adulto

¿Por qué es clave?

Por su casuística: 36 casos en una revisión de 1860 urografías de adultos.

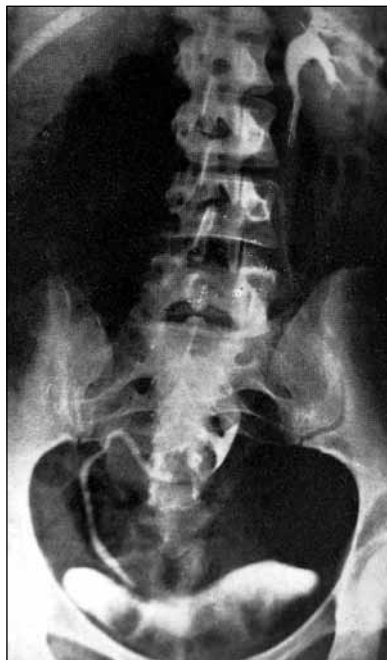Los autores clasifican los casos en: anomalías numéricas, las relativas a la forma y situación, las de la estructura renal y otras varias con repercusión funcional.

Se valoran las posibles complicaciones.

En la síntesis de los casos estudiados, encuentran mayor frecuencia de malformaciones de localización izquierda.

En la imagen, ectopia renal derecha con malrotación.

Serrano Vela R, Juez Bañuelos C, García-Porrero M. Radiología. 1976;18:431-40.



Galactografía

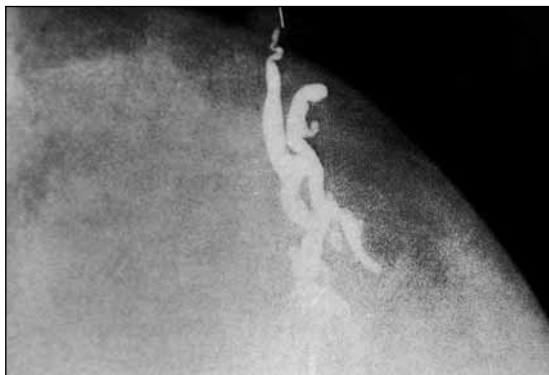¿Por qué es clave?

Porque es una técnica radiológica imprescindible en el estudio de la mama. En el primer artículo que se publica en RADIOLOGÍA sobre galactografía, los autores aportan su experiencia en la exploración de 30 pacientes con enfermedad secretante de la mama de causa benigna.

Se describe la técnica y los hallazgos radiológicos. Recomendán efectuar la citología de forma sistemática.

Entre las numerosas imágenes, una dilatación ductal muy acusada.

Fernández-Moscoso A, Valero de la Calle JM, García Ferrer JL, Cabo Valle A. Radiología. 1977;19:149-56.



Doble contraste gástrico con polvos efervescentes



TÉCNICA CLAVE

85

¿Por qué es clave?

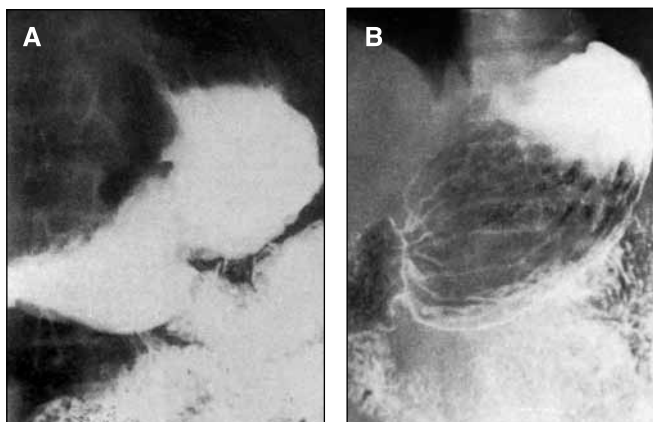
Porque es una técnica de gran rentabilidad, no realizada de manera sistemática.

Los autores la emplean en el estómago operado que es el que suele presentar más dificultades de interpretación.

Se logra inspeccionar el patrón mucoso del remanente gástrico y distender la boca anastomótica.

Se describe la técnica y se presentan una serie de casos. En el caso seleccionado, se sospecha una úlcera de curvatura menor (A). El doble contraste (B) la descarta.

Cossío B, Sánchez-Grande MA, Rasco MA, Moreno I. Radiología. 1977;19:239-46.



25 de mayo de 1977. Constitución de la Fundación XIII Congreso Internacional de Radiología



FECHA CLAVE

86

¿Por qué es clave?

Porque se constituye la Fundación XIII Congreso Internacional de Radiología cuyo capital fundacional fue el superávit económico de aquel Congreso (34 899 483 pesetas, unos 210 000 €). Su finalidad, al igual que la Sociedad de Radiología, es promover la docencia y la investigación.

El Patronato de la Fundación, en reunión de mayo de 2002, acordó cambiar su nombre por el más sencillo de Fundación Española de Radiología. Se cambia el nombre pero se conserva el mismo espíritu fundacional así como sus actividades habituales: el Curso Internacional de Correlación Radio-Patológica, el Premio al mejor artículo publicado en la revista RADIOLOGÍA durante el año anterior y una Beca, patrocinada por Agfa, consistente en una estancia de tres meses en la sede del AFIP (actual AIRP) en Washington DC como *visiting resident*.

Referencias: Radiología. 1977;19:253 y web de la SERAM.





La tomografía axial computarizada

¿Por qué es clave?

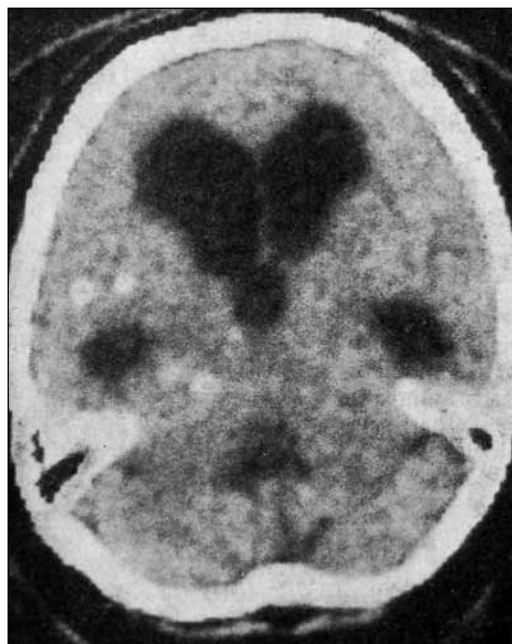Porque la TC irrumpe con fuerza en el panorama radiológico. Por primera vez aparecen en RADIOLOGÍA varios artículos consecutivos sobre TC.

Arduán considera que la TC entra de lleno en el campo de la radiología y que exige un entrenamiento adecuado de los radiólogos (ref. a).

Los neurólogos del 1º de Octubre de Madrid presentan 4 casos de cisticercosis cerebral (ref. b). La imagen seleccionada, realizada con matriz 160×160 , muestra hidrocefalia cuadriventricular e imágenes de alta densidad en el hemisferio derecho.

Tras dos artículos, uno enviado desde Bruselas y otro desde Heidelberg, son los neurorradiólogos de La Paz de Madrid los que aportan su experiencia de los primeros 376 casos de TC cerebral (ref. c).

a) Arduán Castillo J. Radiología. 1977;19:259-60. b) García-Albea E, Ortega A, Gutiérrez del Olmo MC, Roger R, Calatayud T. Radiología. 1977;19:261-6. c) Fernández Urdanibia J, Pérez Higuera A, Nieto I. Radiología. 1977;19:303-16. d) Lueje C. Los congresos de Radiología en España. Mallinckrodt; 1999. p. 154.



Datos históricos sobre la TC

En el XIII Congreso Nacional de Radiología, Oviedo 1976, se presentó el *scanner*, pero con el inconveniente de su elevado precio, 40 millones de pesetas (unos 241 000 €). Se ofrecieron para poder adquirirse en España las instalaciones *Emi-Scanner CT 1010*, para examen cefálico, y *Emi-Scanner CT 5005*, para examen corporal (ref. d).

En 1976 se instaló en España, en la Clínica Ruber de Madrid, el primer equipo de tomografía axial computarizada. Uno de los pioneros de esta técnica en el país fue José Marcos y Robles.



La termografía



88

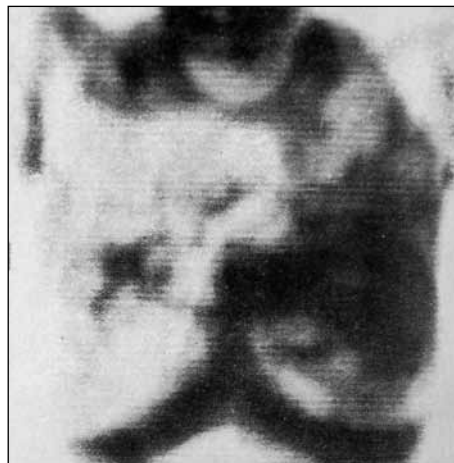¿Por qué es clave?

Porque se creyó ver en la termografía una técnica de gran efectividad para la valoración de la *phase evolutive o poussée evolutive* del carcinoma de mama y de otros tumores malignos.

En el estudio de la mama, la estadificación termografica se hace en función del gradiente de temperatura del foco hipertérmico, con respecto al punto simétrico de la otra mama, y a la extensión del foco de hipertermia.

En la imagen, un termograma con técnica estándar que muestra hipertermia en cuadrantes superiores de la mama izquierda que corresponde a un carcinoma ductal infiltrante.

Martínez Comín L. Radiología. 1977;19:343-50.



La punción renal translumbar



89

¿Por qué es clave?

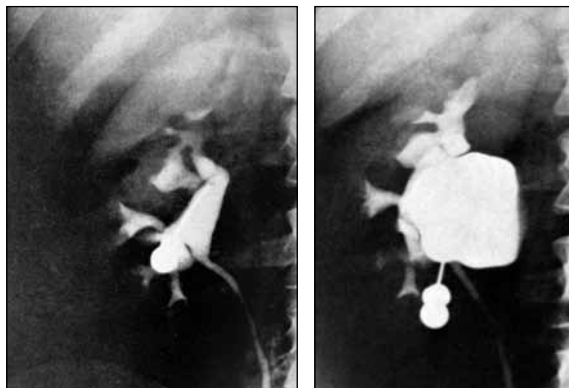
Porque las punciones percutáneas han ampliado el horizonte diagnóstico y terapéutico del radiólogo. El artículo de referencia lo confirma.

Los autores han practicado punción renal translumbar a 35 pacientes con el diagnóstico previo de masa quística renal. Objetivo: confirmación diagnóstica y valoración de las paredes del quiste, pero también con intención terapéutica.

Se describe la técnica, sus indicaciones y contraindicaciones, así como sus posibles riesgos y complicaciones.

En imágenes, el caso de un quiste parapiélico evacuado y tras el relleno de contraste.

Olazábal Zudaire A, Molino Trinidad C, Quintanilla Muñoz B, Gómez Martínez JL. Radiología. 1977;19:415-20.





Radiología del quiste óseo aneurismático

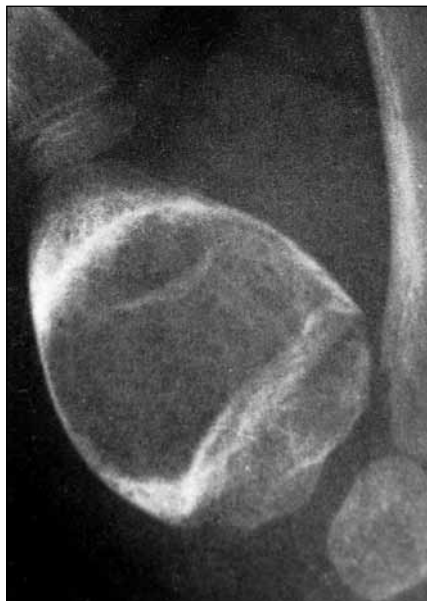¿Por qué es clave?

Por la variada iconografía de los 17 casos de quiste óseo aneurismático en diversas localizaciones.

Se estudian las manifestaciones radiológicas y se establece el diagnóstico diferencial con el osteoclastoma, el fibroma condromixoide, el quiste óseo esencial y el fibrosarcoma.

En la imagen, un quiste óseo aneurismático del primer metacarpiano.

Fernández de Bobadilla M, Calvo G. Radiología. 1977;19:561-70.



Indicaciones de la exploración vascular en el diagnóstico del tumor de Wilms

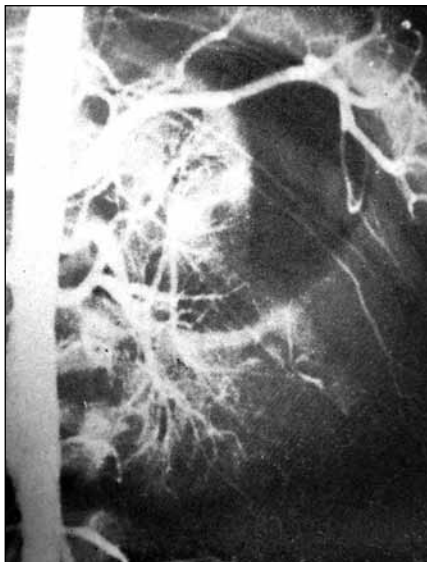¿Por qué es clave?

Porque establece un principio válido para cualquier planteamiento de diagnóstico radiológico, máxime en pediatría: llegar al diagnóstico correcto en el menor tiempo posible y por el procedimiento más cómodo y menos traumático para el paciente.

Los autores aplican este principio cuestionándose las indicaciones para realizar una exploración vascular en el tumor de Wilms.

En la imagen de aortografía abdominal, tumor de Wilms con crecimiento fundamentalmente extrarrenal.

Lanuz A, Aparici R, Ceres ML, Beltrán J. Radiología. 1977;19:571-8.



Alteraciones en el desarrollo del cráneo en hidrocefalia infantil tratada con derivaciones del líquido cefalorraquídeo



92

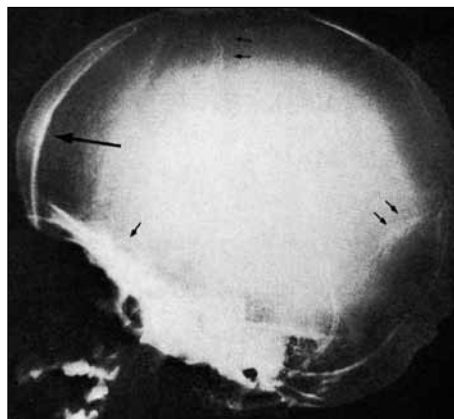¿Por qué es clave?

Por su casuística. Se estudian las radiografías de cráneo de 184 niños menores de 7 años afectos de hidrocefalia y tratados por medio de derivaciones del líquido cefalorraquídeo.

Se objetivan alteraciones craneales atribuibles al *shunt* en la mitad de los casos. En el ejemplo, densidad de la tabla interna y espesor del díploe a nivel frontal, esclerosis de las suturas coronal y lambdoidea y aumento de densidad de la placa cribosa y plano esfenoidal.

Se discute el mecanismo de producción de estas alteraciones.

Abad JM, Fuenmayor P, Lucaya J. Radiología. 1977;19:639-44.



Manifestaciones radiológicas del cáncer de colon y recto



93

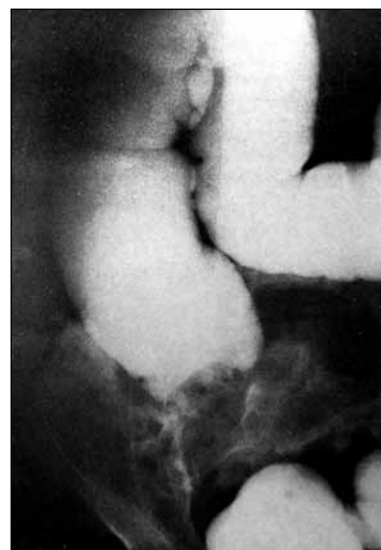¿Por qué es clave?

Por la exhaustiva revisión clinicorradiológica de 250 pacientes con cáncer colorrectal.

Algunos datos de interés: la localización más frecuente es la rectosigmoidea; los tumores de colon derecho son más habituales en las mujeres; la obstrucción intestinal es la complicación más frecuente; es mayor el número de las formas anulares que el de polipoideas; los tumores del polo cecal que han sufrido abscedación presentan un diagnóstico diferencial difícil.

En la imagen, perforación localizada en una neoplasia de ciego.

Canís M, Lloret RM, Pérez Clavijo J, Ramos A, García Nieto JJ, Freije MR, García Marrero L. Radiología. 1977; Supl. 2,9-20.



El glucagón

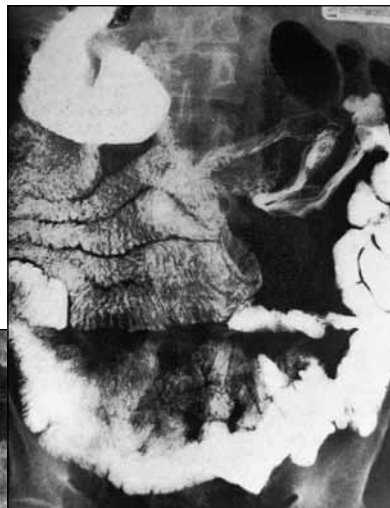
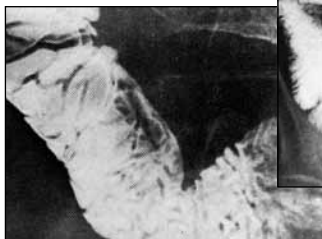¿Por qué es clave?

Porque el glucagón, como nuevo fármaco hipotonizante, amplía la visión diagnóstica del tubo digestivo.

Así se demuestra en tres artículos consecutivos en los que se relata la positiva experiencia en 50 duodenografías hipotónicas y en 20 estudios de intestino delgado.

En imágenes, exploraciones normales con la técnica del glucagón.

- a) Álvarez Bustos G, Casas F, Núñez V, Casas JM, Serrano F, Uriel S, Álvarez del Río A, Sánchez A. Radiología. 1977; Supl. 2, 27-32 y b) 33-40. c) Castillo E, García-Lorente A, Galve R, Sarrat N, Lerín C, Madrid G. Radiología. 1977; Supl. 2, 41-4.



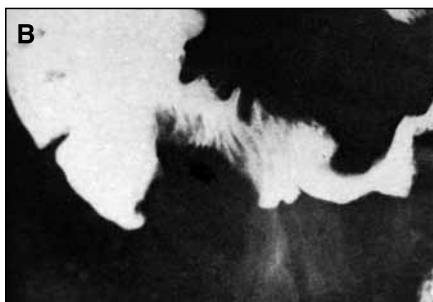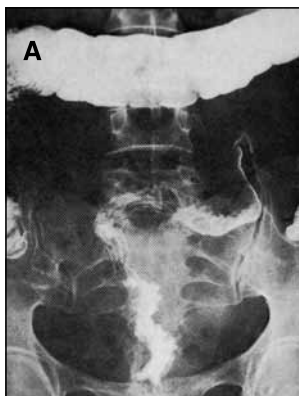Repercusiones de las tumoraciones ginecológicas en la radiología del aparato digestivo

¿Por qué es clave?

Porque los autores presentan una abundante iconografía que orienta sobre el proceso ginecológico que ha causado las alteraciones en el abdomen simple, o en el tránsito intestinal o en el enema opaco.

Se selecciona, por su especial interés, la invasión por contigüidad (A: imagen de infiltración rectosigmoidea por carcinoma de *cérvix*) y la diseminación metastásica (B: implante mesentérico con el signo de los *pliegues peinados*).

Valero de la Calle JM, Fernández-Moscoso A, López-Calderón Barreda M, Llixiona Beida J. Radiología. 1977; Supl. 2, 59-72.



Colecistosis o displasias vesiculares



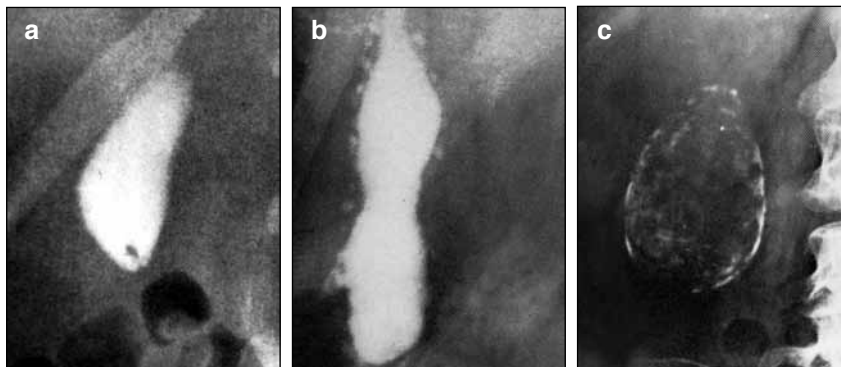
96

¿Por qué es clave?

Por ser una patología poco conocida y de confusa nomenclatura.

El autor recopila 34 casos de displasias vesiculares y las sistematiza según Jutras porque considera que es la clasificación que más se adecua a la radiología. Clasificación y ejemplos: a) colesterosis, b) adenomiomatosis y c) hialinocalcinosis.

Teixidor N. Radiología. 1977; Supl. 2,81-96.



Hiperplasia nodular linfoide con disgammaglobulinemia



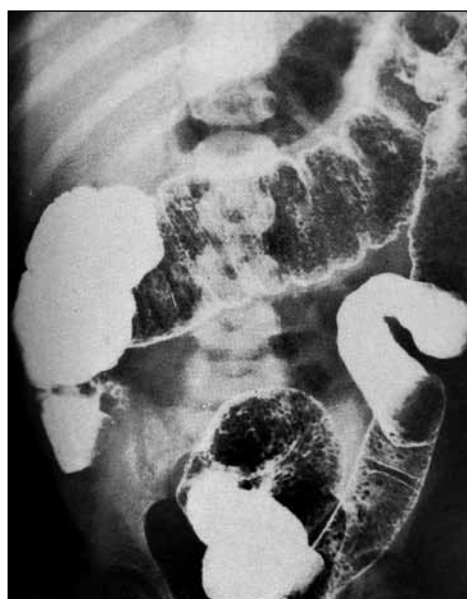
97

¿Por qué es clave?

Porque los síndromes de inmunodeficiencia comienzan a formar parte del diagnóstico radiológico.

Se presenta un caso, una forma congénita de inmunodeficiencia primaria (déficit selectivo de la IgA) en un niño de 8 años. Cursa con infiltrados alveolares en las bases pulmonares, sinusitis maxilar bilateral e hiperplasia nodular linfoide gastrointestinal y colónica de distribución uniforme y generalizada. En imagen, la hiperplasia nodular linfoide del colon.

Álvarez Bustos G, Casas FJ, Casas JM, Núñez V, Álvarez del Río A, García Martín R, Uriel S. Radiología. 1977; Supl. 2, 103-8.





Valoraciones clinicorradiológicas en el pulmón de shock

¿Por qué es clave?

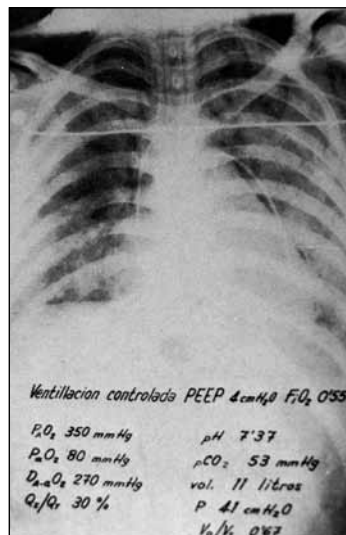
Por ser la primera vez que se discute en RADIOLOGÍA el síndrome del distrés respiratorio agudo (SDRA), denominado en el artículo como *pulmón de shock*.

Los autores realizan una cuidadosa selección de los pacientes de UCI, en insuficiencia respiratoria, que cumplen los criterios de *pulmón de shock*.

Estudian la evolución de 9 pacientes y muestran las imágenes del tórax con los datos funcionales correspondientes.

Se muestra un momento evolutivo en un politraumatizado hipovolémico.

Gómez Rubí J, González Díaz G, Leal Adán R, López Marcos J, Reus Pinta-do M, Torres Martínez. Radiología. 1977; Supl. 2, 121-34.



La angiografía en el estudio de los tumores benignos y malignos del páncreas

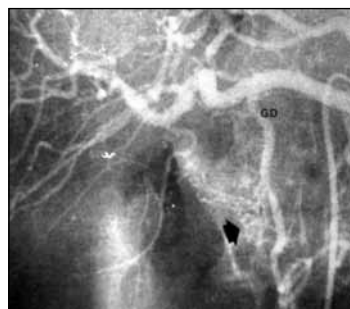
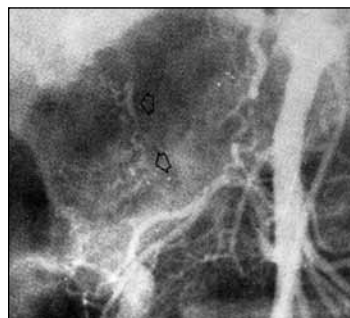
¿Por qué es clave?

Porque, en esa época, la angiografía era la exploración más directa para representar al páncreas, mediante la cateterización selectiva del tronco celíaco y de la mesentérica superior.

Se presentan los hallazgos angiográficos de 19 tumoraciones pancreáticas. El porcentaje de diagnósticos de malignidad, con independencia de la causa, es el 94%; el porcentaje de diagnósticos definitivos, del 73%.

En imagen, un estudio combinado de tronco celíaco y mesentérica superior que demuestra un pequeño adenocarcinoma de la cabeza del páncreas.

Almenar del Poyo L, Maldonado Blanco L, Ruiz del Castillo J, Nogués Pe-layo E, Peiró Escrivá J. Radiología. 1977; Supl. 2, 159-72.



Intervencionismo radiológico



100

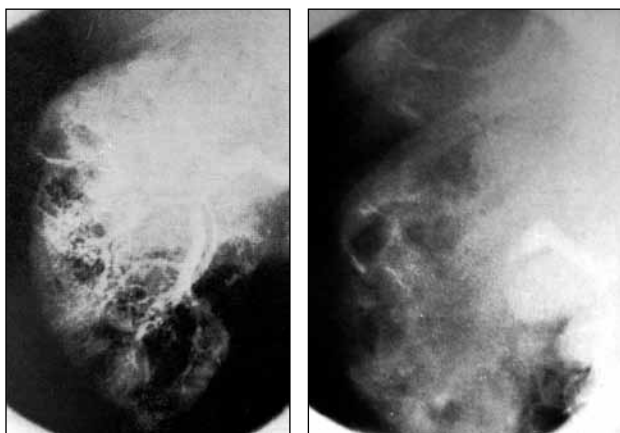
¿Por qué es clave?

Porque, aunque las series son cortas, representan *brotes verdes* del intervencionismo radiológico.

En un artículo (ref. a) se enfoca la embolización en urología en tumores hemorrágicos; en otro (ref. b), la embolización de las arterias bronquiales en hemoptisis.

Se escoge el caso de una embolización de tumor renal con *Spongostan*.

a) Solozábal Pastor J, Zubicoa Ezpeleta S, Usera G, Borobia V, Leiva O. Radiología. 1977; Supl. 2, 187-92. b) Gordo Román G, Blasco Armengod E, París Romeu F, García Marrero L. Radiología. 1977; Supl. 2, 201-6.



Diagnóstico radiológico del colesteatoma en fase inicial



101

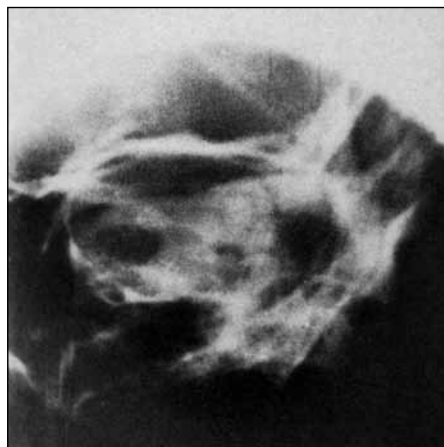
¿Por qué es clave?

Porque trata, con abundante iconografía, de los signos precoces que permiten diagnosticar el colesteatoma en su fase inicial (ref. a).

Se reseñan las proyecciones indispensables y los requerimientos técnicos. Se selecciona una proyección transorbitaria: erosión laberíntica, fístula del semicircular externo y erosión del muro.

Años después, se revisan los estudios TC de 116 pacientes con el diagnóstico preoperatorio de colesteatoma (ref. b)

(Dato histórico: La radiología en ORL tenía entidad propia. En Santiago de Compostela se había celebrado en 1973 el VI Congreso Internacional, presidido por Manuel Trujillo Peco).



a) Fernández-Moscoso Solano A. Radiología. 1977; Supl. 3, 93-104. b) Lázaro A, Navarro M, Beaus B, Fernández F, Mas F, Doménech A, Moreno A, Bordón F. Radiología. 1995; 37:405-11.



Aspectos radiológicos de la circulación colateral en las estenosis displásicas de la arteria renal

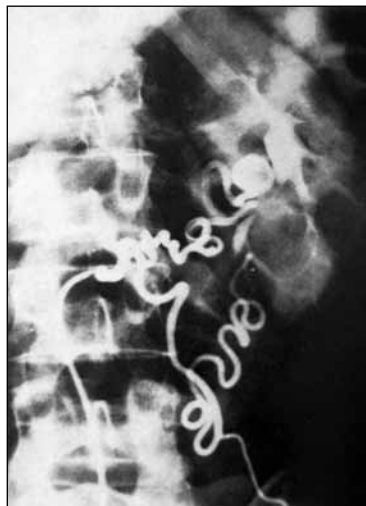
¿Por qué es clave?

Porque la demostración de la circulación colateral es un buen criterio angiográfico que indica que la estenosis de la arteria renal es hemodinámicamente significativa.

Se estudian 30 pacientes hipertensos con estenosis de la arteria renal, 15 con estenosis displásica y los otros 15 con estenosis de tipo ateromatoso. La circulación colateral aparece con mucha mayor frecuencia en los pacientes con estenosis por displasia que en los que tienen estenosis de origen ateromatoso.

Se expone un caso con sistema colateral parapiélico procedente de un ramo aórtico directo con formación pseudoaneurismática, responsable de una impronta sobre la pelvis renal.

Martín Santos FJ, Gallego Beuter J. Radiología. 1978; 20:1-8.



Hernias diafragmáticas traumáticas

¿Por qué es clave?

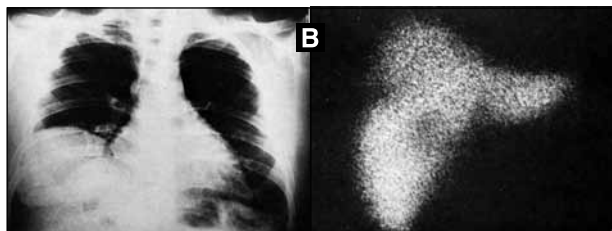
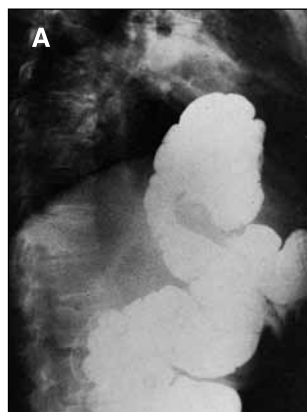Por su importancia en los accidentes de tráfico, ya que 14 pacientes de los 20 estudiados habían sufrido este tipo de accidente.

En los politraumatizados, la sospecha de rotura diafragmática se basa en la exploración simple del tórax con signos como borramiento del diafragma, desplazamiento mediastínico, imágenes aéreas anormalmente elevadas, etc.

La sospecha de rotura diafragmática izquierda (la más frecuente) se confirma por exploración gastroduodenal o enema opaco. En la imagen A, signo de los *pájaros amantes* por herniación del colon.

En el caso de rotura diafragmática derecha, se muestra la utilidad de la gammagrafía hepática (B).

Ramos Amador A, García-Nieto Onrubia JJ, Touza Castillo R, Vázquez Martínez M, García Marrero L. Radiología. 1978; 20:187-94.



Correlación anatomo-radiológica en 400 casos consecutivos de carcinoma broncogénico



ARTÍCULO CLAVE

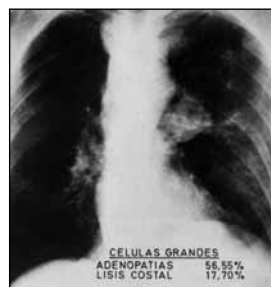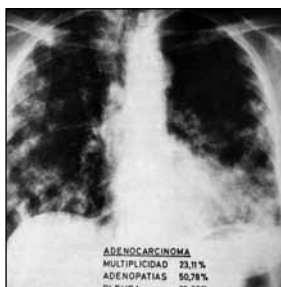
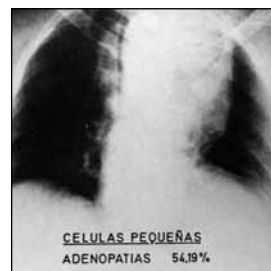
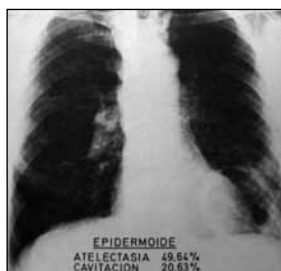
104

¿Por qué es clave?

Porque es una exhaustiva revisión de 400 casos de carcinoma broncogénico, correlacionando los hallazgos radiológicos obtenidos al ingreso del paciente con los diversos tipos histológicos.

Se comparan los hallazgos radiológicos con las otras series de similares características. En líneas generales, los hallazgos coinciden.

Fernández Latorre F, Pueyo Landa I, Guzmán Fernández A, Jiménez Fernández-Blanco JR. Radiología. 1978; 20:321-26.



Estudio de los quistes aracnoideos mediante TC



ARTÍCULO CLAVE

105

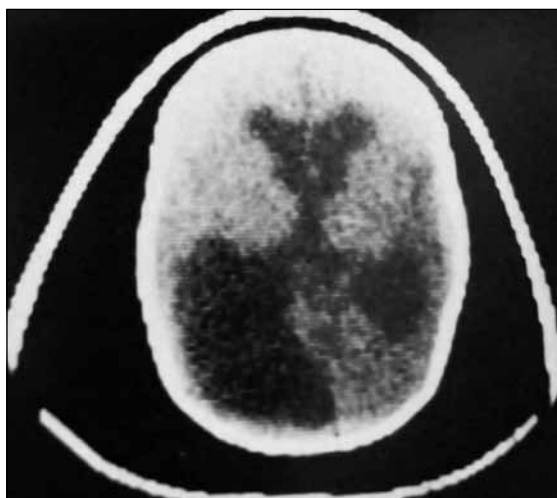
¿Por qué es clave?

Porque la TC desplaza a otras técnicas neurorradiológicas y es demostrativa en todos los casos.

Son 17 pacientes con quistes aracnoideos extraídos de los primeros 3500 scans practicados en el Hospital de San Pablo de Barcelona.

Los autores establecen el diagnóstico diferencial y concluyen que la radiografía simple de cráneo y la TC (en la imagen seleccionada) son las técnicas de elección para llegar al diagnóstico correcto de los quistes aracnoideos.

Rusalleda Nadal J, Guardia Más E, Carvajal Díaz A. Radiología. 1978; 20:403-8.



Sobre lesiones endobronquiales

¿Por qué son clave?

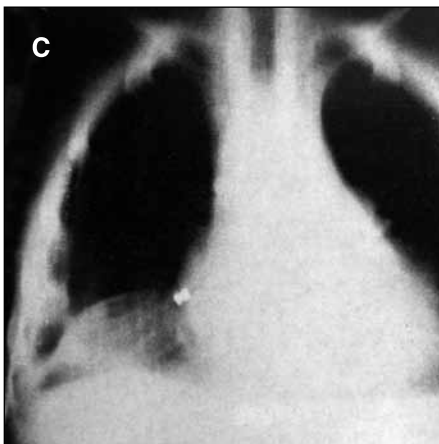
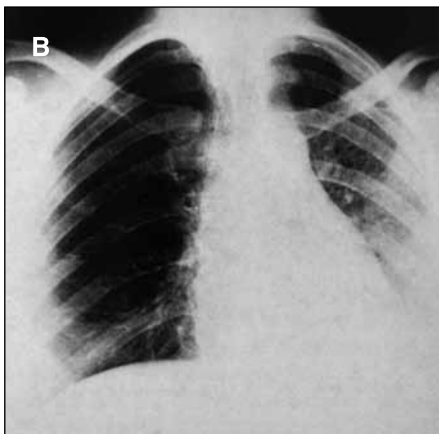
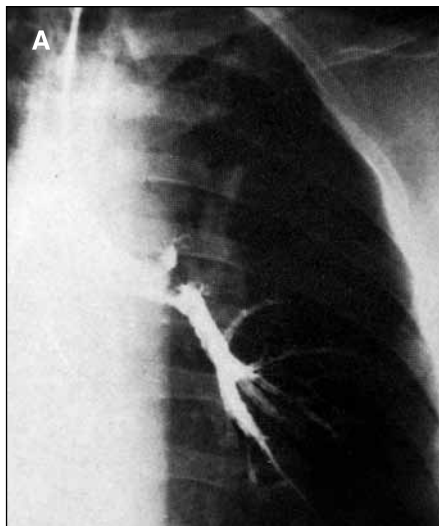
Porque en 1979 surge para los radiólogos una patología de especial interés, las lesiones endobronquiales, como lo avalan varios artículos de ese año en RADIOLOGÍA.

Dos artículos (ref. a y c) tratan sobre las infrecuentes metástasis endobronquiales que ocasionan atelectasia o neumonitis obstructiva. En imagen, una broncografía que muestra un defecto de repleción en forma de semiluna por metástasis endobronquial de hipernefoma (A).

Otro artículo (ref. b) revisa 10 casos de adenomas bronquiales. En imagen, atrapamiento aéreo en espiración por carcinóide en bronquio principal derecho (B).

En el último artículo (ref. d), miscelánea de lesiones endobronquiales: cuerpos extraños, tapones mucosos y bronquiolitos. Se muestra un cuerpo extraño radiopaco en bronquio intermediario que produce neumonitis obstructiva en lóbulo medio (C).

a) Manjón Luengo P, Serrano Ramos F, García Hidalgo E. Radiología. 1979; 21:21-6. b) Serrano Ramos F, González de Orbe G, García Hidalgo E, Miranda Lucas J. Radiología. 1979; 21:417-24. c) Beringola Beringola C, De Orbe Rueda A, Pérez Villacastín B, Prieto Arellano C, Sánchez Mejías F. Radiología. 1979; 21:425-34. d) De Orbe Rueda A, Beringola Beringola C, Cortés Valdés P, Díaz de Rojas F. Radiología. 1979; 21:435-42.



Ultrasonografía en escala de grises



TÉCNICA CLAVE

107

¿Por qué es clave?

Porque la ecografía en escala de grises fue un avance a finales de los setenta.

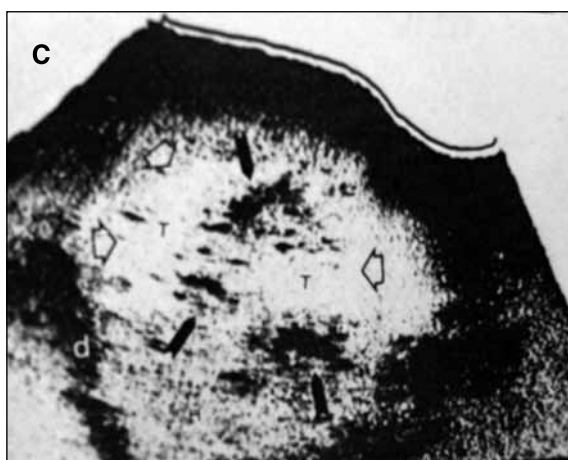
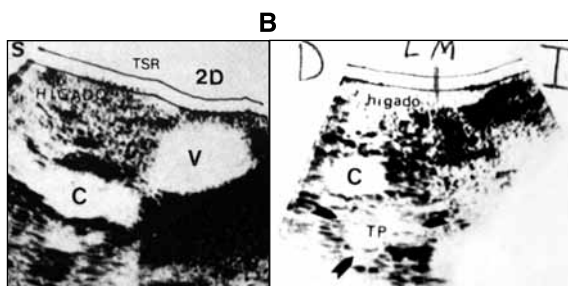
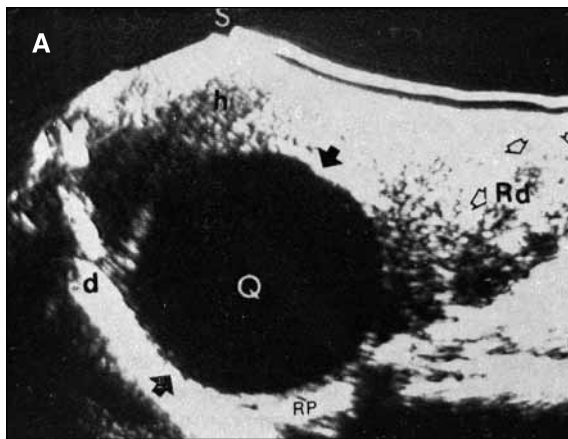
¿Cómo era la sistemática exploratoria? En ocasiones, se comenzaba con un ecógrafo dinámico (*real time*), de localización. Posteriormente, para definir las estructuras, se utilizaba un ecógrafo de imagen fija mediante barrido manual con transductor único de 2,5 MHz enfocado. Las imágenes se recogían con fotografía Polaroid del monitor de TV.

En el primer artículo referenciado (ref. a), los autores revisan 30 quistes hidatídicos hepáticos diagnosticados mediante ecografía en escala de grises. En la imagen A, quiste hidatídico univesicular a 7 cm a la derecha de la línea media (7D), con refuerzo de pared (RP), próximo al diafragma (d).

Con ecografía se obtenía la misma fiabilidad diagnóstica que con la colangiografía percutánea transhepática (ref. b) en la visualización de los conductos biliares dilatados, pero era menor la fiabilidad en cuanto a la causa de la ictericia obstructiva. La imagen B muestra un colédoco dilatado con terminación roma abrupta en el corte longitudinal, y el tumor de páncreas (TP), causa de la obstrucción, en el corte transversal.

En la revisión de 40 masas hepáticas (ref. c) se reconoce el valor de la técnica, en especial, para seguir la evolución y valorar la respuesta al tratamiento. En la imagen C, desestructuración hepática por hepatoma difuso.

a) Jiménez Gutiérrez J, García Martín R. Radiología. 1979;21:77-82. b) Jiménez Gutiérrez J, Abad J, Arenas A, Casas JM. Radiología. 1979;21:83-90. c) García Martín R, Jiménez Gutiérrez J. Radiología. 1979;21:91-6.



108



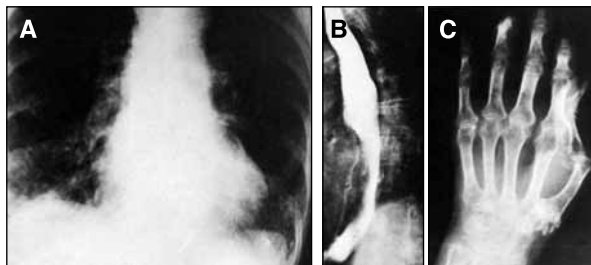
Manifestaciones radiológicas de la enfermedad mixta del tejido conectivo (MCTD)

¿Por qué es clave?

Porque es una nueva entidad en el ámbito radiológico, descrita pocos años antes, y que combina signos clínicos y radiológicos de esclerodermia, lupus eritematoso, polimiositis y artritis reumatoide.

Los autores presentan 7 casos y hacen mención a la diversidad de alteraciones radiológicas óseas, pulmonares y esofágicas.

Uno de los casos estudiados resume esta diversidad: fibrosis intersticial en bases pulmonares (A), disminución del peristaltismo esofágico (B) y lesiones mixtas a nivel de las manos (C).



Martínez-Noguera A, Díaz López C, Palacio Hermoso A, Simó Gimeno JM. Radiología. 1979; 21:255-62.

109



La obstrucción en *anillos*

¿Por qué es clave?

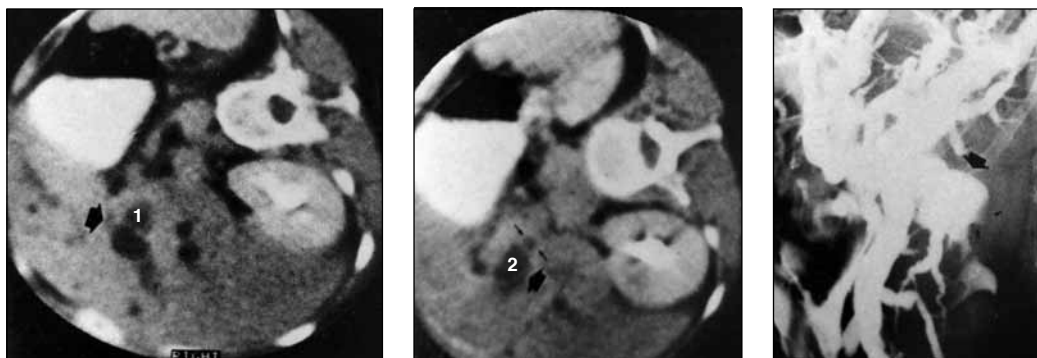
Porque la obstrucción en *anillos* en el diagnóstico de ictericia obstructiva por TC es un signo original, inédito en la literatura radiológica mundial.

Sobre 30 casos de ictericia obstructiva, el estudio está basado en la posibilidad de visualizar el colédoco dilatado como una serie de anillos radiotransparentes hasta el punto de la obstrucción. El número de anillos visible está en relación con la situación de la lesión obstructiva, lo que parece de importancia práctica considerable al señalar no solo el nivel de la obstrucción, sino también su etiología en un importante número de casos.

El artículo se acompaña de esquemas y casos demostrativos.

En imagen, dilatación de vías biliares intrahepáticas y dos claros anillos (1 y 2). Por debajo del segundo anillo, una tetilla terminal (flechas pequeñas). La colangiografía del caso muestra la obstrucción a unos 2 cm del hilio hepático, con una tetilla terminal. Carcinoma de vías biliares.

Pedrosa C, Casanova R, Rodríguez R. Radiología. 1979; 21:407-16.



Discordancia del nivel hidroaéreo en el encapsulado pleural costal



SIGNO CLAVE

110

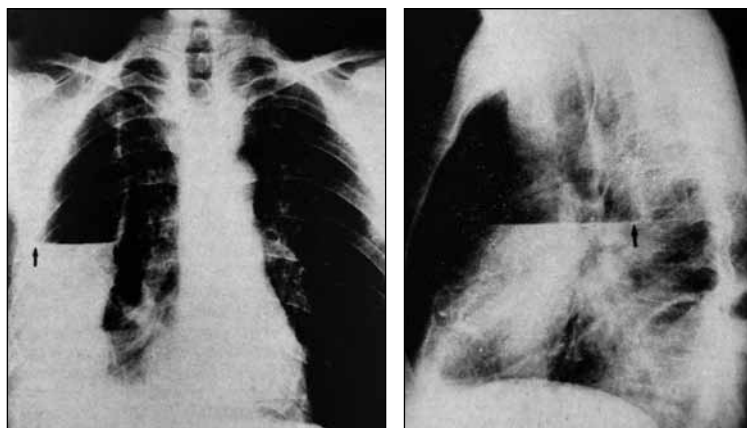
¿Por qué es clave?

Porque trata de los signos radiológicos que permiten diferenciar un encapsulado pleural costal de una cavidad intrapulmonar, cuando ambos procesos se presentan con un nivel hidroaéreo.

Se exponen 4 casos demostrativos y dos esquemas.

Se selecciona un encapsulado pleural costal posneumónico. Se aprecia la discordancia en la longitud del nivel hidroaéreo en las dos proyecciones.

Serrano Ramos F, Arenas de Pablo A, García Hidalgo E. Radiología. 1979; 21:443-48.



Tumor de células gigantes



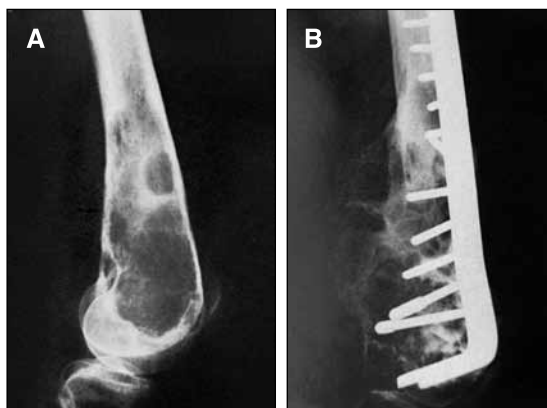
ARTÍCULO CLAVE

111

¿Por qué es clave?

Por su casuística: 28 tumores de células gigantes con sus características clínicas, radiológicas y macroscópicas. Además, se sigue la evolución de 17 casos, analizándose sus complicaciones.

Se representa un caso de evolución tórpida. Lesión de gran tamaño que se extiende a la diáfisis y abarca toda la circunferencia, con permeación de la cortical en el borde posterior (A). Se trató con legrado, curetaje y relleno de esponjosa, pero recidivó con fractura patológica, lo que obligó al tratamiento con clavos-placa (B).



Baró Ros P, Lorenzo Roldán JC, Mateo Montañés J. Radiología. 1980; 22:177-86.

112



Aspergilosis pulmonar invasiva

¿Por qué es clave?

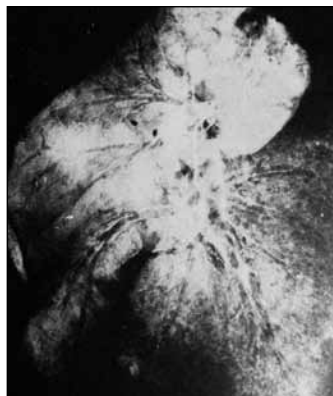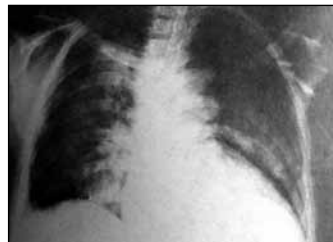Porque es una complicación frecuente y una importante causa de muerte en enfermos inmunodeprimidos.

Se describen 2 casos comprobados por necropsia, con correlación de la radiología in vivo con la radiología *post mortem*, la anatomía patológica y la bacteriología.

Los autores concluyen: la radiología convencional no debe ser la única guía para la conducta terapéutica, sino que es necesario la realización de técnicas especiales en un paciente inmunodeprimido con infección pulmonar.

En imágenes, infiltrado alveolar más acusado en lóbulo superior derecho; la radiografía del corte del pulmón muestra los nódulos pulmonares con amplias zonas de condensación en el lóbulo superior.

Tardáguila Montero F, De la Fuente Buceta A, Álvarez Moreno A, Arnal Monreal F. Radiología. 1980; 22:205-10.



113



Diagnóstico radiológico del carcinoma gástrico precoz

¿Por qué es clave?

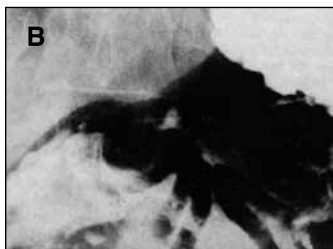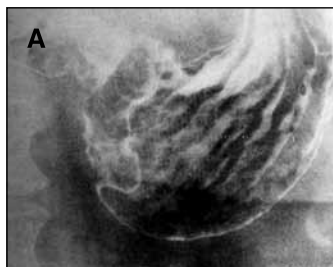Porque la bibliografía occidental es escasa comparada con los múltiples trabajos de los autores japoneses.

Se presentan 9 casos de carcinoma gástrico precoz que fueron estudiados con la técnica de Shirakabe e Ichikawa. Se encontraron 3 lesiones elevadas y 6 deprimidas.

Se discuten los signos de malignidad de estas lesiones, así como el papel de la radiología, la endoscopia y la anatomía patológica.

Se selecciona un carcinoma elevado que protruye en la luz, tipo I (imagen A) y otro superficial deprimido con ulceración, tipo IIc + III (imagen B).

Arenas de Pablo A, Manjón Luengo P, Sánchez Nistal MA, Álvarez Bustos G, Colina F. Radiología. 1980; 22:269-274.



La ultrasonografía en el estudio de la patología urinaria y suprarrenal de la infancia



TÉCNICA CLAVE

114

¿Por qué es clave?

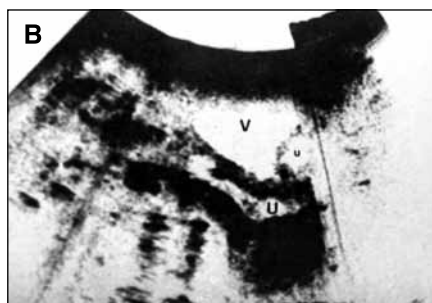
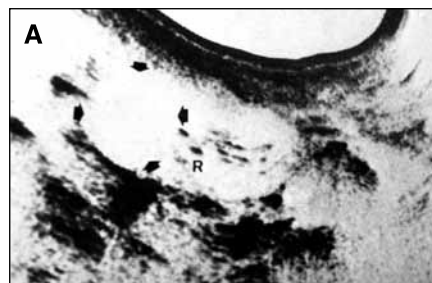
Porque la ecografía sustituye en muchos casos a la exploración radiológica convencional, hecho de gran importancia porque se evita la irradiación de los niños.

El estudio de riñones y suprarrenales fue practicado a 423 niños de edades comprendidas entre un día y diez años.

Se describen las manifestaciones ultrasonográficas de malformaciones congénitas, procesos inflamatorios y lesiones tumorales del aparato urinario, así como de las lesiones tumorales de la glándula suprarrenal.

Se seleccionan: un hemirriñón superior hidronefrótico (A) y un ureteroceles con uréter distal dilatado (B).

Enríquez G, Lucaya J, Durán C, García-Conesa JA, Creixell S. Radiología. 1980; 22:335-40.



Radiología de la sarcoidosis



ARTÍCULO CLAVE

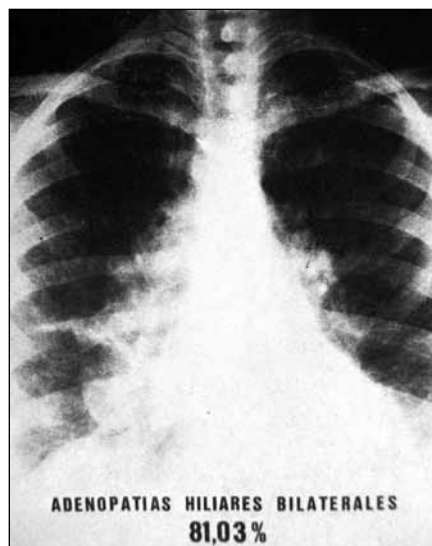
115

¿Por qué es clave?

Por la conclusión de los autores: las adenopatías hiliares bilaterales en pacientes asintomáticos, o en aquellos con signos de sarcoidosis, no precisan confirmación mediante biopsia; la actitud debe ser conservadora, con control evolutivo periódico.

Se revisan las radiografías de tórax de 61 pacientes diagnosticados de sarcoidosis y su posterior evolución radiológica. La mayoría tenían afectación torácica; el 81% de ellos presentaban adenopatías hiliares bilaterales. En menor proporción, afectación parenquimatosa asociada a adenopatías o de forma aislada; y, con menor frecuencia, adenopatías hiliares o mediastínicas unilaterales.

Cosío Mir JG, Fernández Latorre F, Rodríguez Menéndez E, Nosti Martínez P, Pueyo Landa I, Jiménez Fdez-Blanco JR, Gómez Martínez JL. Radiología. 1980; 22:407-12.



116



La patología del cuerpo calloso en tomografía computarizada

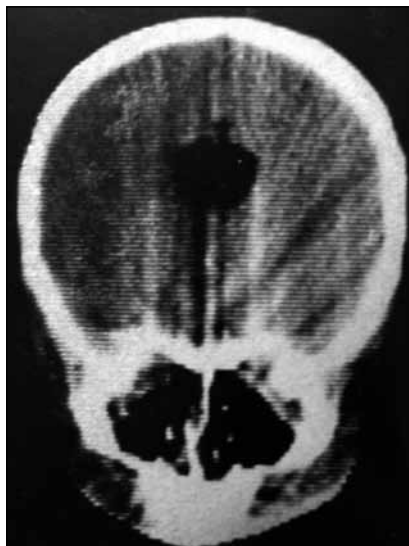¿Por qué es clave?

Porque la TC permite en numerosas ocasiones valorar el cuerpo calloso y prescindir de otros exámenes, como la angiografía o la neumoencefalografía.

Se revisan 29 casos con patología en el cuerpo calloso: lesiones tumorales intrínsecas y extrínsecas, y procesos malformativos (agenesia).

En algunos casos, como en el lipoma del cuerpo calloso que se muestra, la TC ofrece un alto grado de fiabilidad diagnóstica.

Guardia Mas E, Ruscalleda Nadal J, Carvajal Díaz A. Radiología. 1980; 22:443-50.



117



Ultrasonografía en las ictericias

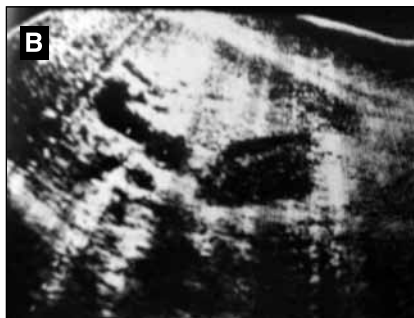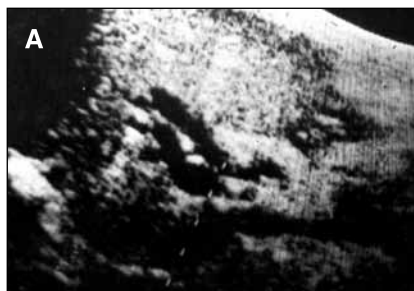¿Por qué es clave?

Por la utilidad de la ultrasonografía como primer estudio del paciente icterico. En palabras de los autores, «sin pretender la confrontación con los demás procedimientos de diagnóstico por imagen».

En el artículo de referencia, se estudian 200 pacientes ictericos. De ellos, 128 tenían ictericia obstructiva y, en un alto porcentaje (95%), se diagnosticó el nivel aproximado de la obstrucción, y en un 64% su causa. Los aciertos en los casos de ictericia hepatocelular fueron algo menores.

Se selecciona la imagen intrahepática del *canal paralelo* (A) y la de un colédoco dilatado con amputación brusca por aumento de la cabeza del páncreas (B).

Martínez Comín L, Artigas JM, Latassa JA, Solsona F. Radiología. 1981; 23:5-12.



Las técnicas de radiología intervencionista



TÉCNICA CLAVE

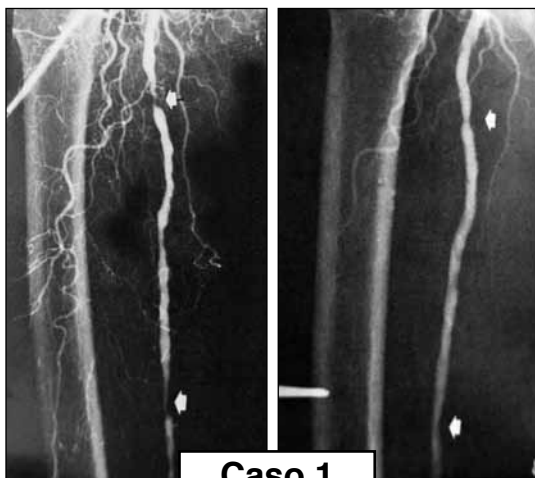
118

¿Por qué son clave?

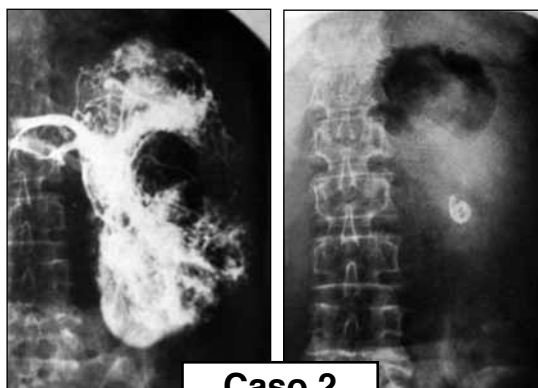Porque ya se ha consolidado, con un alto nivel, la faceta intervencionista de la radiología española. Varios artículos coinciden en el número 23, de marzo-abril de 1981. Se seleccionan algunos que tratan sobre temas diversos: angioplastia transluminal (ref. 1), material y técnicas de embolización (ref. 2), infusión intrarterial (ref. 3 y 4), drenaje biliar (ref. 5), punción pulmonar (ref. 6 y 7) y extracción cuerpos extraños intravasculares (ref.8).

Se muestran dos casos. Caso 1 (de ref.1) Angioplastia. Múltiples estenosis en femoral superficial; posdilatación. Caso 2 (de ref. 2) Carcinoma renal con fístula arteriovenosa masiva; se practica embolización troncular con espiral metálico.

Ref.1) Maynar M, García-Pumarino JL, Salvador G, Rodríguez JE, Estevan MA, Díez-Valencia O, Gómez Martínez JL, Seco MA. Radiología. 1981; 23:73-82. Ref. 2) Martín Santos FJ, Gallego Beuter J, Bertólez Cue M, Cepeda Izquierdo T. Radiología. 1981; 23:83-94. Ref. 3) Martín Santos FJ, Gallego Beuter J, Martín Santos F, De la Morena JC. Radiología. 1981; 23:95-100. Ref. 4) Calabia de Diego, López-Calderón Barreda, Pagola Serrano, López Bautista, López Benito, González Tutor. Radiología. 1981; 23:101-6. Ref. 5) Beltrán J, Marcos J, Lloret J, Martínez MC, Ferreres I. Radiología. 1981; 23:115-24. Ref. 6) Pueyo I, Fernández Latorre F, Guzmán A, Ezquerro MT, García Pravia P, Ribas A, Jiménez Fernández-Blanco JR. Radiología. 1981; 23:125-8. Ref. 7) Fernández Latorre F, Pueyo Landa I, Hernández Luyando L, Nosti P, Sánchez V, Astudillo A, Jiménez Fernández-Blanco JR. Radiología. 1981; 23:129-32. Ref. 8) Maynar M, Valle A, Rodríguez JE, Díaz A, López Gómez JR, Gómez Martínez JL. Radiología. 1981; 23:149-52.



Caso 1



Caso 2

119



Aplicación de un protocolo de lectura en el diagnóstico radiológico de la lesión ósea solitaria

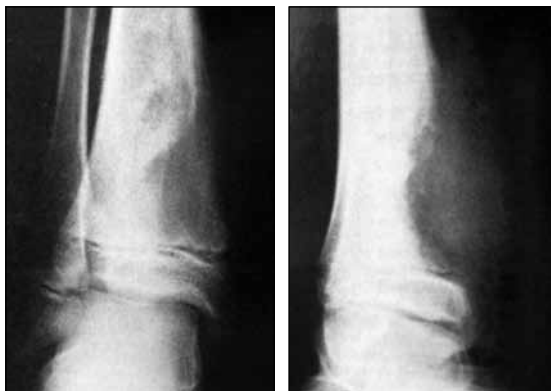¿Por qué es clave?

Porque se aplica el protocolo de lectura de lesiones óseas solitarias, desarrollado por Lodwick, que permite la obtención del diagnóstico en forma de índice de probabilidades. Se hace hincapié en la importancia de la utilización de un lenguaje unificado para definir la lesión.

El protocolo de lectura consta de 4 grupos de signos que pueden considerarse como eventos independientes: factores generales, análisis de la destrucción, análisis de la matriz mineralizada y análisis de la respuesta proliferativa.

Utilizando este sistema se presenta el análisis de una serie de osteosarcomas y de otras lesiones óseas

Como ejemplo, las respuestas a las 52 cuestiones del caso que se muestra dieron un índice de probabilidad del 95% para osteosarcoma.



Aparisi Rodríguez F, Cifrián C, Garci JL, Poyatos C, Beltrán J. Radiología. 1981; 23:173-6.

120



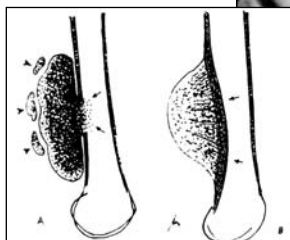
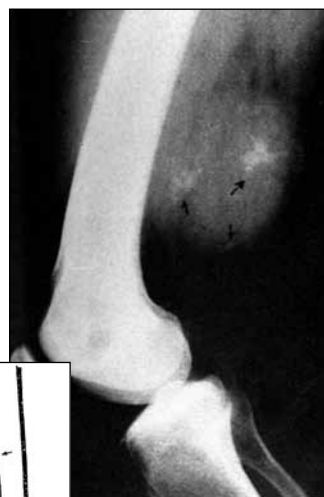Osteosarcoma

¿Por qué es clave?

Porque es un completo artículo sobre el diagnóstico del osteosarcoma y de su amplia variedad, tanto en sus formas histológicas como radiológicas.

Con numerosas imágenes y dibujos originales, el autor revisa el osteosarcoma intraóseo o central con sus subtipos, el extraóseo y el superficial; y dentro del superficial, el sarcoma parosteal, el perióstico y el superficial de alto grado.

En imágenes, la radiografía de un osteosarcoma extraóseo y los dibujos del parosteal (A) y del perióstico (B).



Marcos y Robles J. Radiología. 1981; 23:177-94.

La sialografía



121

¿Por qué es clave?

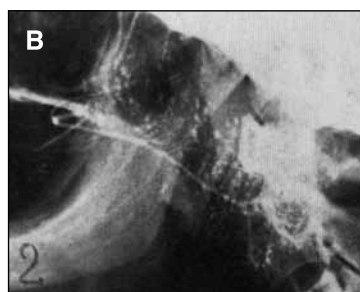
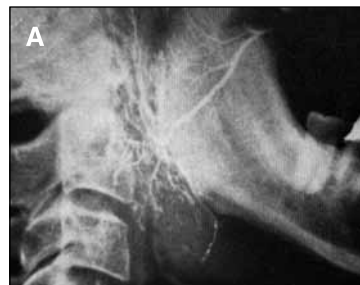Porque era una técnica poco habitual y que exigía cierta pericia.

Los autores presentan una variante de la técnica basada en la de Seldinger y una importante casuística (175 sialografías).

Se describe la anatomía radiológica de las glándulas salivares mayores y la traducción radiológica de la patología más habitual.

Como ejemplos, un tumor de Wharthin que ocasiona un defecto de relleno del polo inferior y afilamiento de los canalículos (A), y una sialectasia en un paciente con síndrome de Sjögren (B).

Artigas Martín JM, Cano Yepes J, Leal Adán R, Mota Castilla A, Reus Pintado M. Radiología. 1981; 23:195-200.



El apendicolito en la simple de abdomen



122

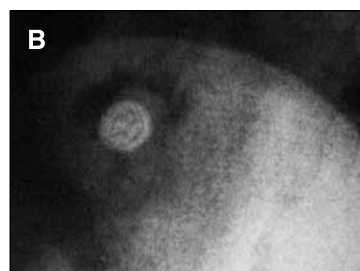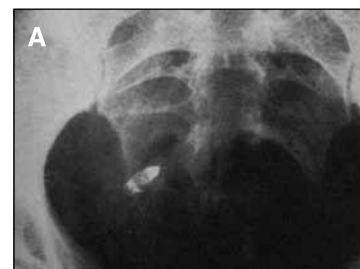¿Por qué es clave?

Por la utilidad de este signo. Si un paciente presenta signos clínicos compatibles con apendicitis, y si en la Rx simple de abdomen se visualiza un apendicolito, en el 85% de los casos el hallazgo quirúrgico es de apendicitis y, en muchos casos, complicada con gangrena o perforación.

Los autores discuten otros signos de patología apendicular y consideran que la presencia de un apendicolito es el signo más fiable.

A: bariolito (exploración con bario 2 años antes) con resultado quirúrgico de apendicitis gangrenosa. B: el típico apendicolito laminado.

Pedrosa C, Castelló Camerlink J, Tobio Calo R. Radiología. 1981; 23:307-12.



123



TÉCNICA CLAVE

Mamografía, xerografía, termografía y ecografía

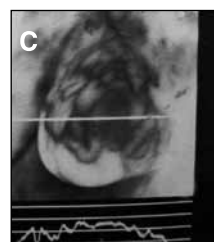
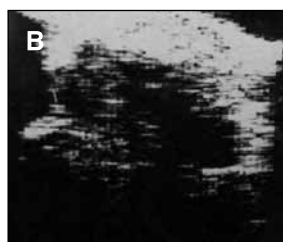
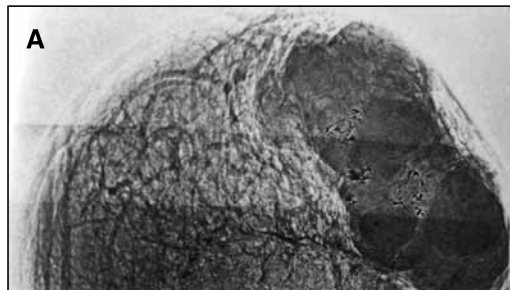
¿Por qué son clave?

Porque son las técnicas básicas disponibles en esa época en radiología mamaria. Todas ellas se emplean para estudiar 26 casos de cistossarcoma *phylloides* en el artículo referenciado.

Se expone la pauta exploratoria ante un tumor palpable de mama. Tras el estudio radiológico, y ante un nódulo de carácter benigno, la ecografía. El siguiente paso es la termografía que, según los autores, proporciona una valiosa información.

En imágenes, A: xerograma con gran tumoración lobulada con calcificaciones groseras. B: la ecografía. C: el termograma, en oblicuo izquierdo, muestra una red vascular sin zonas de hipertermia dominantes.

Martínez Comín L, Pérez Lorenz C, Martínez Tello A, Ferreira V, Solsona F. Radiología. 1982; 24:15-26.



124



TÉCNICA CLAVE

La tomografía axial computarizada en el estudio de las lesiones tumorales de las extremidades

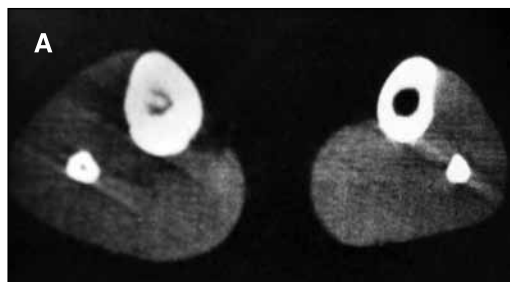
¿Por qué es clave?

Porque a través del estudio de 15 casos diversos, se desarrolla la aportación de la TC para valorar la extensión intra- o extramedular de la lesión y las partes blandas adyacentes.

Los autores utilizan un *Emi CT-Scanner* 5005. Cada corte de 13 mm requirió 18 segundos para su realización.

Se muestra un osteoma osteoide en la diáfisis de la tibia derecha (A), con esclerosis ósea y reacción endóstica. Variando los niveles de ventana (B), es visible el *nidus*.

De Diego Cholz J, Llombart Ais R, Lecumberri Olaverri FJ, Valentí Nin JR. Radiología. 1982; 24:27-32.



Filtros intracava para prevenir el tromboembolismo pulmonar



TÉCNICA CLAVE

125

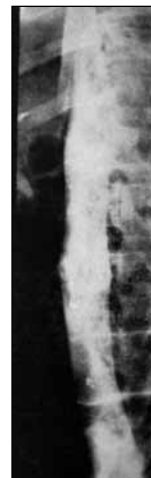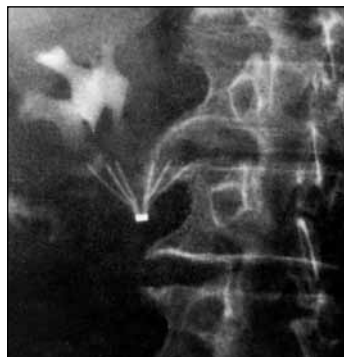¿Por qué es clave?

Porque la colocación de un filtro intracava es el procedimiento de elección para prevenir el embolismo pulmonar cuando la terapia anticoagulante fracasa o está contraindicada. Esta es la conclusión de los autores, basada en la experiencia de haber implantado 21 filtros tipo Mobin-Uddin.

Se describe la técnica de colocación y el seguimiento posterior.

En imágenes, el filtro implantado y la comprobación de que es permeable a los 8 meses.

Cepeda MT, Martín Santos J, Gallego J. Radiología. 1982; 24:111-4.



Portografía transhepática en la cateterización y embolización de las varices gastroesofágicas sangrantes



TÉCNICA CLAVE

126

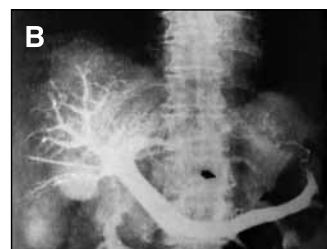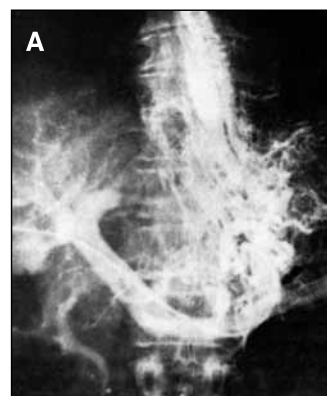
¿Por qué es clave?

Porque es una técnica paliativa que representa el intento de establecer derivaciones portosistémicas, como paso previo a una cirugía derivativa reglada.

Se describen los aspectos técnicos de la portografía transhepática en la demostración y oclusión de las varices gastroesofágicas sangrantes, en base a la experiencia con un grupo de 11 pacientes.

Se selecciona el caso de unas voluminosas varices procedentes de la vena gastrointestinal y venas gástricas cortas (A). Después de la embolización, completa oclusión de dichas venas y derivación del flujo hacia la vena mesentérica inferior (B).

Castaño Llaneza JC, Zubicoa Ezpeleta S, Pérez Aranda JL, Retamar Mancha JA. Radiología. 1982; 24:115-24.



127



Radiología de la sinovitis villonodular pigmentada

¿Por qué es clave?

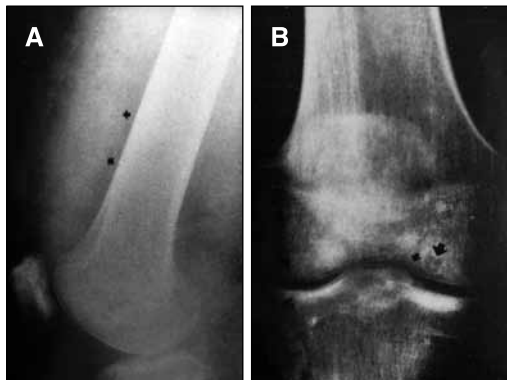
Por su casuística: 8 casos de sinovitis villonodular pigmentada de rodilla en pacientes jóvenes con una historia de hinchazón articular de larga evolución, con o sin dolor local.

Los hallazgos más frecuentes fueron: la alteración de partes blandas, la osteoporosis y las erosiones corticales.

Como signos, en el caso A se muestra una ocupación difusa de la cápsula articular con desaparición de los planos grasos, y, en el caso B, erosiones corticales a ambos lados de la articulación y osteoporosis.

Los autores exponen los datos diferenciales con el sarcoma sinovial, con la tuberculosis osteoarticular y con otros procesos.

Alcaraz Mexía M, Tobío Calo R, Castelló Camerlink J. Radiología. 1982; 24:139-42.



128



Metrizamida en la mielografía dorsal

¿Por qué es clave?

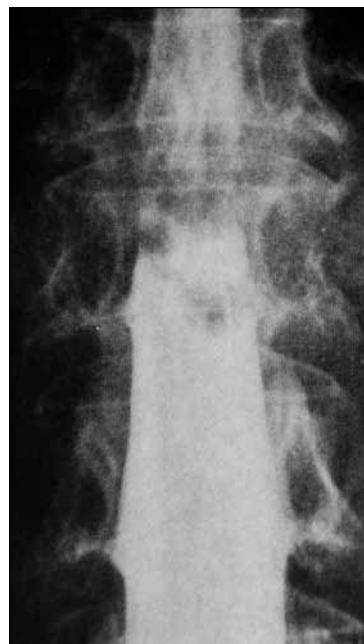Porque la metrizamida es un contraste hidrosoluble que carece de efecto mielotóxico y es eliminado en su totalidad.

Se valora la mielografía dorsal con metrizamida. Con este contraste se diferencian mayor número de estructuras que con los contrastes oleosos.

En imagen, defecto intradural policíclico que corresponde a un meningioma.

Se hace referencia a la TAC de alta resolución, no disponible todavía en muchos centros.

Díez C, Quintana F. Radiología. 1982; 24:195-204.



Ultrasonografía en el diagnóstico de la hemorragia intracerebral en el neonato



TÉCNICA CLAVE

129

¿Por qué es clave?

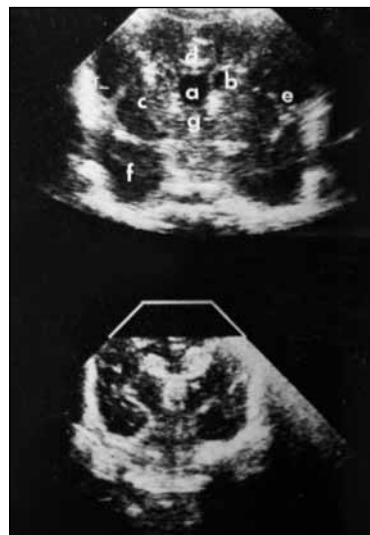
Por las evidentes ventajas de la ultrasonografía en el cráneo del neonato que permite reconocer la hemorragia y la hidrocefalia y seguir su evolución.

Se describe la técnica de la ultrasonografía craneal. Las exploraciones las realizan con un ecógrafo de tiempo real y con un transductor de 5 MHz.

Se estudian 40 niños prematuros, realizándose un total de 52 exploraciones. Los estudios ultrasónicos se correlacionan con los de la TAC y con los estudios anatomopatológicos directos.

En los planos sonográficos, el aumento de ecos en ventrículos laterales (b) y tercer ventrículo (g) representan hemorragia.

Domínguez Mayoral R, Gaisie G, Aso Puértolas C, Barmada MA. Radiología. 1982; 24:271-8.



Radiología torácica en el lupus eritematoso sistémico



ARTÍCULO CLAVE

130

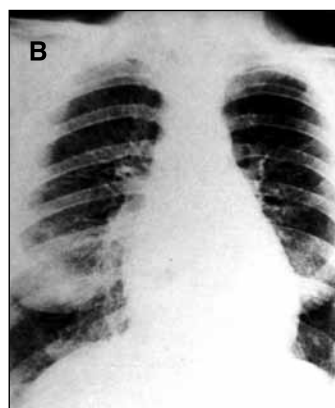
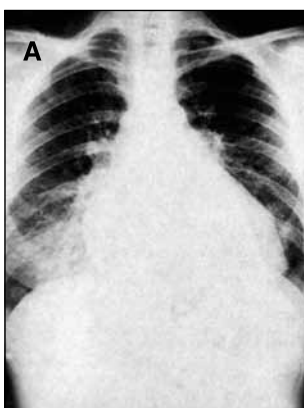
¿Por qué es clave?

Porque constituye una revisión de la historia clínica evolutiva de 53 pacientes y su correlación radiológica. En un 50% de los casos se demostró patología torácica durante el período de exacerbación de la enfermedad. La alteración más frecuente, el derrame pleural, más o menos cuantioso, y la pericarditis.

En relación con algunas lesiones pulmonares, los autores creen que, en su mayoría, son debidas a complicaciones por la enfermedad sistémica avanzada y a los largos tratamientos con esteroides e inmunodepresores.

En imagen, pericarditis y consolidación alveolar en base derecha coincidiendo con un brote agudo (A). A los tres meses se habían resuelto las alteraciones torácicas (B).

Beringola Beringola C, Pérez-Villacastín B, Sánchez Megías F. Radiología. 1982; 24:389-96.



131



Angiografía en el diagnóstico de la impotencia de causas vasculares

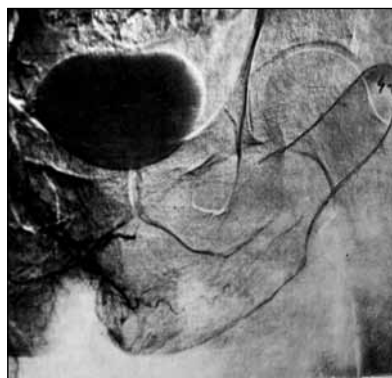
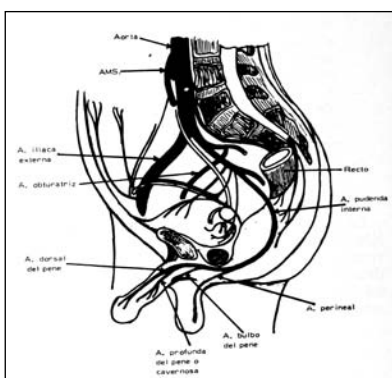
¿Por qué es clave?

Porque la impotencia de causa vascular tiene un tratamiento quirúrgico adecuado mediante un *shunt* que revascularice los cuerpos cavernosos.

Ante una impotencia, los autores siguen el protocolo para descartar causas endocrinas, neurológicas o psíquicas. Con la sospecha fundada de que la causa sea vascular, y tras una serie de pruebas, incluido el Doppler, se practica la angiografía.

Exponen el esquema de la vascularización arterial del pene y la imagen de una oclusión distal de la pudenda interna.

Castaño Llana JC, Retamar Mancha JA, Pérez Aranda JL, Leal Monedero J, Jiménez Cruz JF, Zubicoa Ezpeleta S. Radiología. 1982; 24:455-62.



132



XVI Congreso Nacional de Radiología. Madrid, 1982

¿Por qué es clave?

Porque en aquel Congreso se tendieron puentes oficiales con la radiología americana. El Congreso español se celebró en Madrid conjuntamente con el Club Latino-Americano de Radiólogos (CLAR). El Presidente General, César Pedrosa; el Presidente del Congreso Nacional, Luis Martín Crespo; el Presidente de la reunión del CLAR, José Marcos Robles.

También el XXVIII Congreso Nacional, Zaragoza 2006, ha sido conjunto con el XXIII del Colegio Interamericano de Radiología (CIR).

Las buenas relaciones entre el viejo y nuevo continente siguen vivas. Basta consultar la web de la SERAM.

Referencia: Lueje C. Los congresos de Radiología en España. Malinckrodt; 1999. pp. 181-6.



Ecografía de la vesícula



TÉCNICA CLAVE

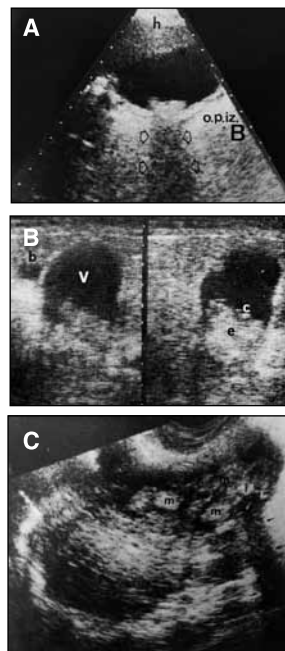
133

¿Por qué es clave?

Porque, con la ecografía, la colecistografía comienza a ser una exploración del pasado.

A principios de 1983 aparecen varios artículos: Ecografía con equipos de tiempo real en la detección de cálculos con una exactitud del 94% (ref. a); se muestra la típica litiasis: opacidad intravesicular que se mueve con la gravedad y produce *sombra acústica*. Criterios ultrasonográficos en el diagnóstico de las colecistitis agudas y sus complicaciones (ref. b); en imagen, una colecistitis aguda complicada con microcálculos, empiema y reacción peritoneal. La aportación de la ecografía en el carcinoma de vesícula (ref. c); como ejemplo, imágenes heterogéneas y litiasis en el área teórica de la vesícula.

a) Ávila Rodríguez A, Jiménez Gutiérrez J, Uriel Latorre S, Tejedor Segura D, Solana Lara M. Radiología. 1983; 25:117-24. b) Martínez-Noguera A, Rosell Mir R. Radiología. 1983; 25:125-30. c) Ripollés González T, Sopena Monforte R, Ballesta Cuñat A, Cano Terol MC, Meseguer Carrascosa A. Radiología. 1983; 25:111-6.



Punción aspiración percutánea bajo control sonográfico en tiempo real



TÉCNICA CLAVE

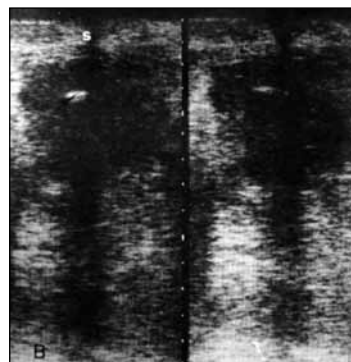

134

¿Por qué es clave?

Porque la punción aspiración con aguja fina (22 G), bajo control sonográfico, es un procedimiento rápido, sencillo y económico.

Los autores presentan la técnica y los resultados de 61 punciones en el área abdominal, con un porcentaje de fiabilidad diagnóstica del 89%.

Se muestra el transductor de tiempo real enfocado y modificado para punción. Punta de la aguja (flecha) dentro de una masa hepática que resultó ser un hepatocarcinoma.



Martínez-Noguera A, De las Heras P. Radiología. 1983; 25:179-82.

135



Reevaluación de los signos radiológicos de la patología inflamatoria del páncreas con tomografía computarizada de alta resolución

¿Por qué es clave?

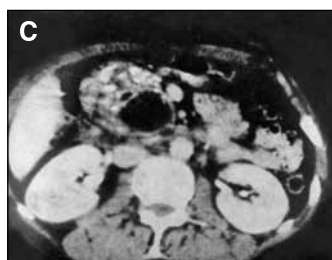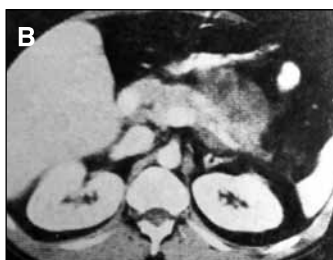
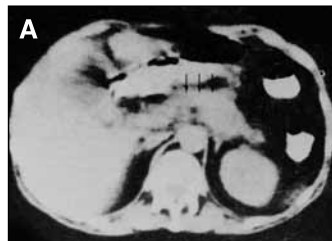
Porque se describen los signos radiológicos específicos de cada tipo de pancreatitis, se evalúa su evolución y su pronóstico.

Es una puesta al día de la semiología del páncreas con la nueva generación de TC, de alta resolución y tiempo de corte por debajo de los 5 segundos.

Sobre 39 casos, con imágenes y representaciones esquemáticas, se muestran los distintos tipos de pancreatitis aguda y crónica.

En imagen, pancreatitis aguda edematosa simple (A), pancreatitis flegmonosa (B) y pancreatitis crónica recidivante (C).

Beltrán J, Ferreres I, Eguidazu I, López E, Grande J, García S, Boyra JA. Radiología. 1983; 25:211-22.



136



Cambios radiológicos en el pulmón tras la irradiación complementaria por carcinoma de mama

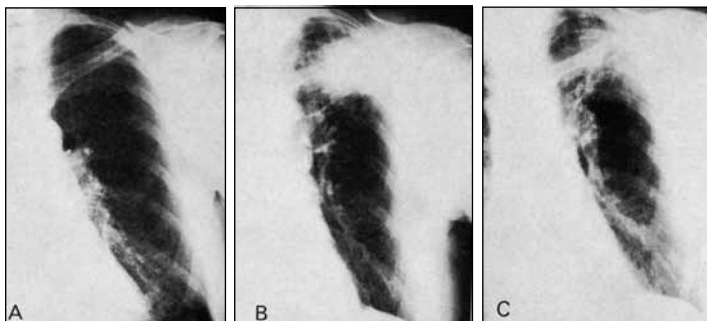
¿Por qué es clave?

Porque se demuestra que la neumonía y la fibrosis por irradiación del pulmón existe en todos los casos, aunque solo en la mitad de ellos se objetiva en las radiografías. Sin embargo, el estadio final, la pérdida de volumen sí es medible por las alturas comparativas de los hilos y diafragmas.

Para el estudio se seleccionaron 50 pacientes mastectomizadas y con irradiación complementaria.

Se expone un caso típico. Tórax normal previo a la irradiación (A); neumonía asintomática y elevación del hilo a las 8 semanas de completar la irradiación (B); fibrosis postirradiación estable (C).

Gallar P, Salas P, Lafuente J, Gálvez F. Radiología. 1983; 25:369-74.



Lipomatosis pélvica



137

¿Por qué es clave?

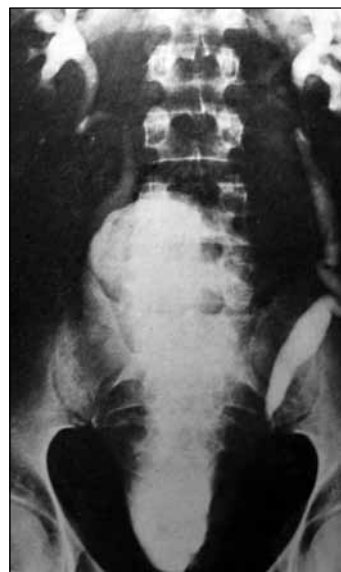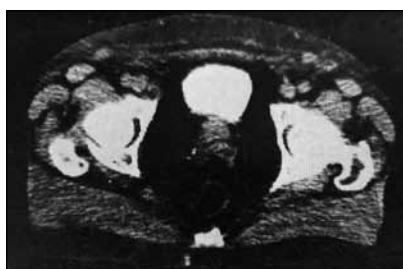Porque es una entidad infrecuente cuyo diagnóstico es fundamentalmente radiológico.

Con las técnicas de la época, se describen los hallazgos, tan característicos, que pueden evitar la confirmación histológica.

En imagen, deformidad vesical en *pera invertida* y ureteropielocaliectasia bilateral; la TC muestra ocupación de los espacios perivesicales y perirrectales por tejido de densidad grasa.

En el artículo, se hace el diagnóstico diferencial con otras entidades que presentan algunas similitudes.

Mata Duaso J, Donoso Bach L, Pérez Martínez C. Radiología. 1983; 25:443-8.



Drenaje percutáneo de abscesos y otras colecciones líquidas



138

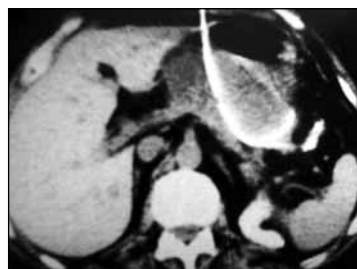
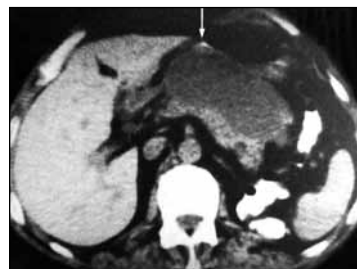
¿Por qué es clave?

Porque el drenaje percutáneo de colecciones en tórax o abdomen ya es un procedimiento casi rutinario como alternativa a la cirugía.

Los autores (ref. a) presentan 23 casos en 21 pacientes con colecciones líquidas (abscesos, hematomas y otras) utilizando diversas técnicas de drenaje. Eligen como control la TC (un escáner de tercera generación) por la facilidad de localización y delimitación de la colección. Se selecciona un absceso retrogástrico abordado a través del epigastrio por un pequeño espacio existente entre la curvatura menor gástrica y el borde del lóbulo izquierdo hepático (en imágenes, dos fases del procedimiento).

Otros autores (ref. b) presentan su experiencia en el drenaje percutáneo de 24 abscesos abdominales bajo control ecográfico-radioscópico.

a) Beltrán J, Grande J, Eguidazu E, López E, Ferreres I, García S. Radiología. 1984; 26:49-56. b) Echenagusia A, Fiestas J, Muro A, Robledo R. Radiología. 1985; 27:423-8.



139



TÉCNICA CLAVE

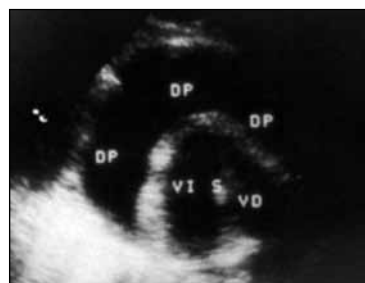
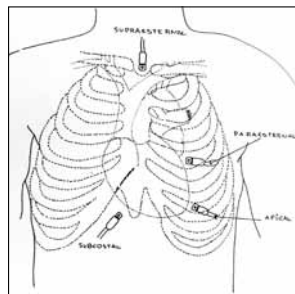
Ecocardiografía bidimensional

¿Por qué es clave?

Porque desde un Servicio General de Radiodiagnóstico se invita a los ecografistas para que realicen la ecografía bidimensional en el caso de que no existan secciones de ecocardiografía.

Los autores revisan sus 400 casos, pediátricos 76 de ellos, y hacen una serie de consideraciones sobre la utilidad inestimable del método en el diagnóstico y evolución de las enfermedades cardíacas, así como las limitaciones del mismo.

Se muestran los planos de estudio y la imagen de un plano apical en que se visualiza un derrame pericárdico (DP) que rodea ambos ventrículos.



Molino Trinidad C, Fernández González MC, Canellas Anoz J. Radiología. 1984; 26:99-107.

140



ARTÍCULO CLAVE

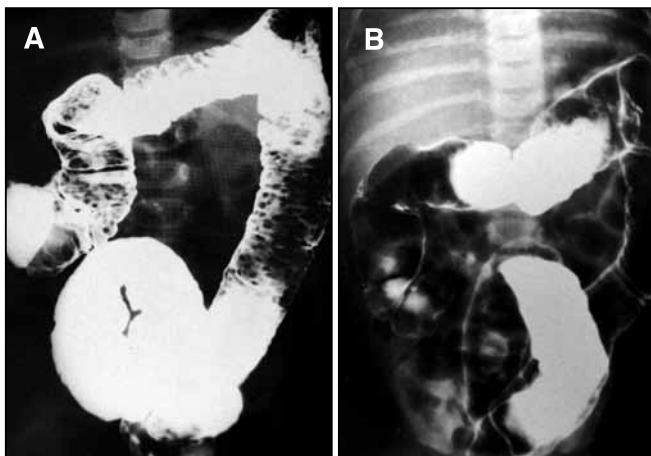
Hiperplasia folicular linfoide de colon en el niño

¿Por qué es clave?

Porque, tras la experiencia de los autores con la revisión de 11 niños afectados de hiperplasia folicular linfoide (HFL), se llega a la siguiente conclusión: la HFL no debe considerarse un hallazgo patológico, sino la respuesta fisiológica del intestino ante diversas agresiones (infección, alergia, etc.). Cursa con diarreas muco-hemorrágicas.

La evolución de los pacientes se caracterizó por la desaparición de la clínica tras tratamientos inespecíficos y la normalización de la mucosa del colon en el control radiológico.

Se presenta el aspecto característico de la HFL: múltiples nódulos de pequeño y uniforme tamaño que presentan una umbilicación central (A), y la normalización a los 6 meses (B).



Henales V, Alonso M, Lucaya J, Sánchez Villares E. Radiología. 1984; 26:109-11.

Ecografía en el área abdominal

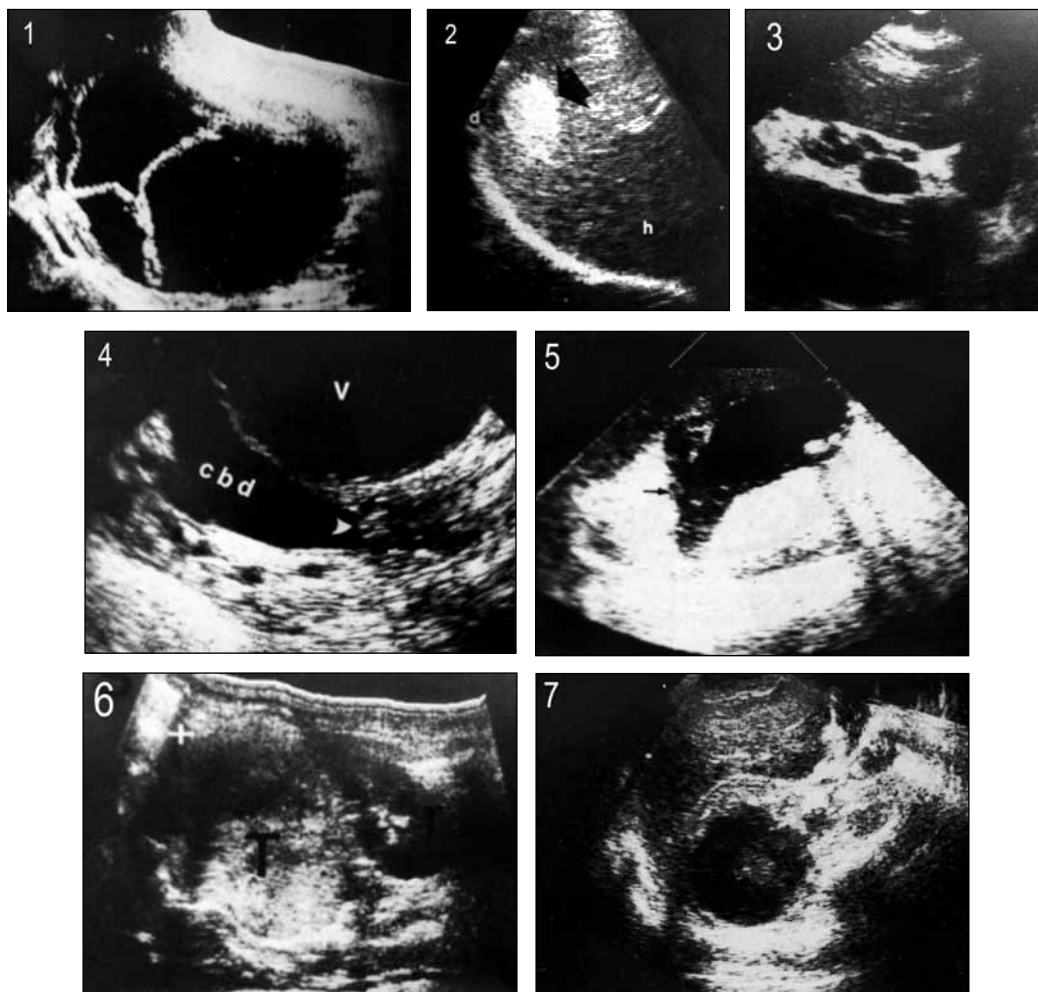


141

¿Por qué es clave?

Porque en 1984 la ecografía está en su mejor momento. Numerosos artículos y casos radiológicos ocupan las páginas del volumen 26 de RADIOLOGÍA. Imposible reseñar todos los temas y sus autores. Se seleccionan algunos: 300 casos de hidatidosis hepática y sus distintos tipos de imagen (ref. y fig. 1); 18 angiomas hepáticos (ref. y fig. 2); 6 casos de trombosis portal con transformación cavernomatosa asociada (ref. y fig. 3); 5 carcinomas de la ampolla de Vater (ref. y fig. 4); 4 colecistitis gangrenosa (ref. y fig. 5); 32 masas suprarrenales (ref. y fig. 6); y 34 carcinomas renales (ref. y fig. 7).

Ref. 1) Ros Mendoza L, Pérez Lorenz JB, Morlan MA, Martínez Comín L. Radiología. 1984; 26:167-72. Ref. 2) Abad Cervero J, Olivera Serrano MJ, Del Pozo García G, Jiménez Gutiérrez J. Radiología. 1984; 26:173-6. Ref. 3) Echevarría F, Azpiazu A, Arrizabalaga R, Quílez J, López Barbarín JM. Radiología. 1984; 26:177-80. Ref. 4) Robledo R, Muro A, Martín-Crespo L, Camúñez F, Echenagusia A. Radiología. 1984; 26:197-202. Ref. 5) Poch Zatarain M, Arnal Monreal M, Recondo Bravo JA. Radiología. 1984; 26:209-13. Ref. 6) Campollo J, Tejedor D, Miralles M, Jiménez J. Radiología. 1984; 26:215-22. Ref. 7) Sabaté Díaz J, González Prada F, Jiménez Cazorla A, Paz Expósito J, Lozano Mancha A. Radiología. 1984; 26:223-7.

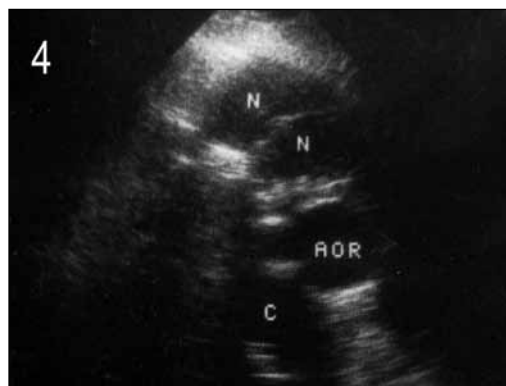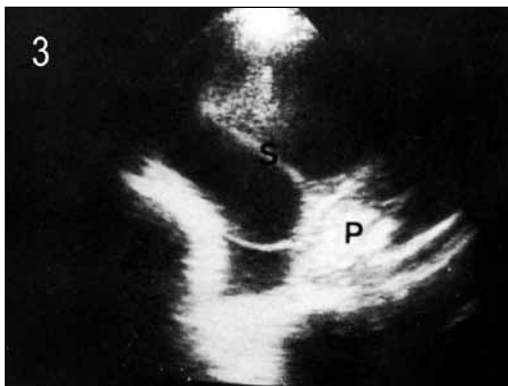
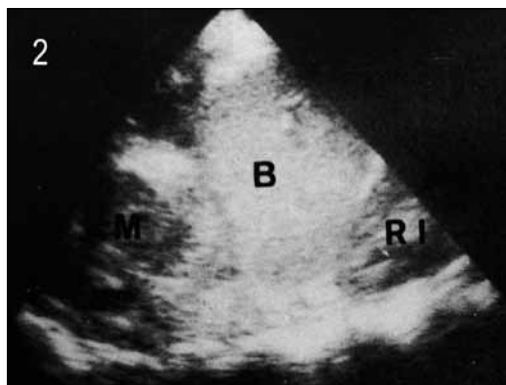

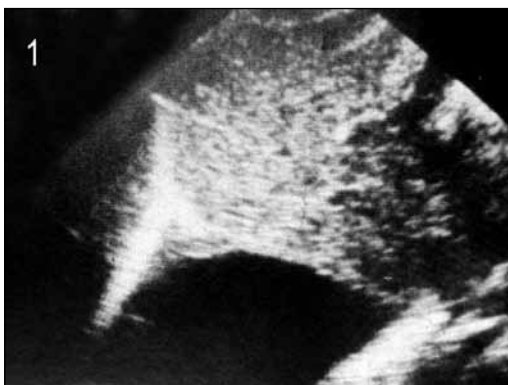
¿Por qué es clave?

Porque la ecografía se atreve con el tórax, a pesar de las dificultades inherentes al esqueleto torácico y al aire pulmonar. Se busca la respuesta a dos cuestiones: ¿situación infra- o supradiafragmática?, ¿sólida o líquida?

Se seleccionan varios artículos del volumen 26 de RADIOLOGÍA sobre ecografía en el área torácica: 20 casos de masas pulmonares (ref. y fig. 1: quiste hidatídico en base pulmonar derecha); 7 lesiones de la base pulmonar (ref. y fig. 2: lesión sólida en base pulmonar izquierda); 6 casos de hemitórax opacificado (ref. y fig. 3: derrame pleural septado); 7 masas mediastínicas (ref. y fig. 4: linfoma con adenopatías, N).

a) Molino Trinidad C. Radiología. 1984; 26:243-6. b) Serrano F, Muñoz V, Sanjurjo E, Álvarez G, Valls E. Radiología. 1984; 26:247-54. c) Serrano F, Sanjurjo E, Muñoz V, Valls E. Radiología. 1984; 26:255-60. d) Molino Trinidad C, Canellas J, Fernández MC, Fuentes JA. Radiología. 1984; 26:261-5.



Signo del vacío intravertebral



SIGNO CLAVE

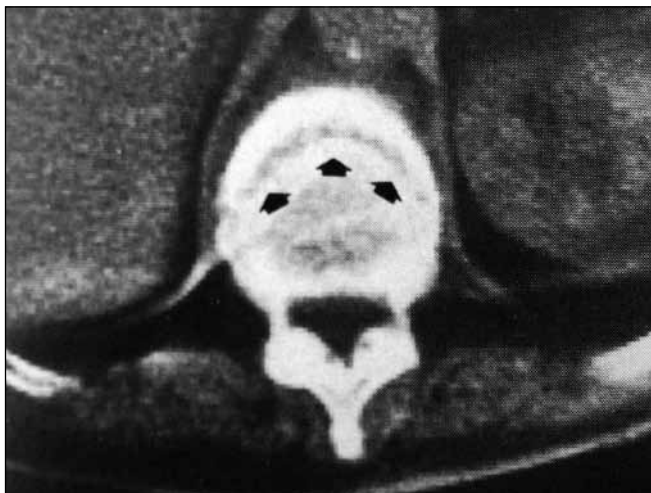
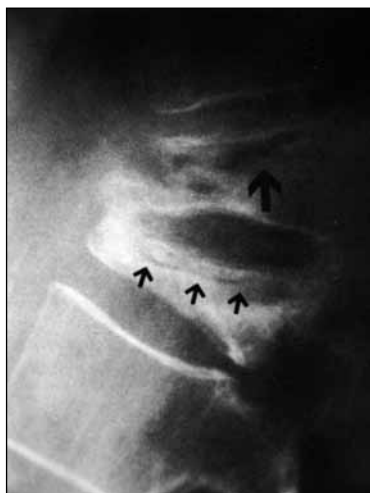143

¿Por qué es clave?

Porque se presentan en el país los primeros 5 casos de vacío intravertebral.

Consiste en una banda radiotransparente de densidad aire que, según todos los autores, es un signo que debe considerarse indicativo de necrosis ósea aséptica.

Lara Nava T, Franco A, Florensa J. Radiología. 1984; 26:344-50.



Control de calidad y costos



ARTÍCULO CLAVE

144


¿Por qué es clave?

Porque la autora analiza los diversos costos de una instalación radiológica, en especial, la vida media de los equipos radiológicos. Pero lo más importante del artículo es la exposición de unos mínimos de calidad de las diversas exploraciones convencionales que, por múltiples circunstancias, no siempre es seguido en la práctica ambulatoria.

Con una visión realista trata el asunto del radiólogo-comerciante y del que reserva la calidad para el trabajo hospitalario y para el paciente privado, mientras ofrece una calidad terciomundista para los pacientes de entidades aseguradoras.

Nota: Tendrían que transcurrir 6 años para que la SERAM publicase la Guía de Gestión de los Servicios de Radiología que incluye las Unidades Relativas de Valor de las exploraciones.

Ramírez Pérez E. Radiología. 1984; 26:415-24.



145



Drenajes biliares percutáneos

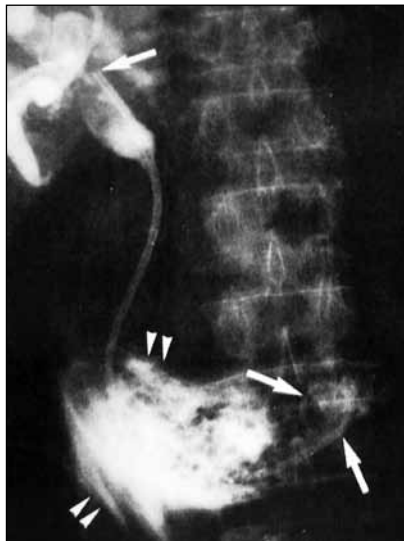¿Por qué es clave?

Por la exhaustiva revisión crítica de 61 casos de drenajes biliares percutáneos valorando indicación, técnica, complicaciones y resultados finales tras una evaluación a largo plazo.

En cada caso clínico y situación del paciente, son muy interesantes las conclusiones sobre los drenajes externos, interno-externos y endoprótesis

Como muestra de la honradez del artículo, se muestra una complicación. Endoprótesis fabricada con un catéter en *cola de cerdo* (flechas). Durante la manipulación de las guías para su introducción, se perforó el duodeno. Se apreciaba una extravasación de contraste en el espacio retroperitoneal (cabezas de flecha). Sin consecuencias posteriores para el paciente.

Beltrán J, Ferreres I, Grande E, López E, Eguidazu J, García S. Radiología. 1984; 26:467-74.



146



Lobulaciones localizadas del diafragma conteniendo grasa

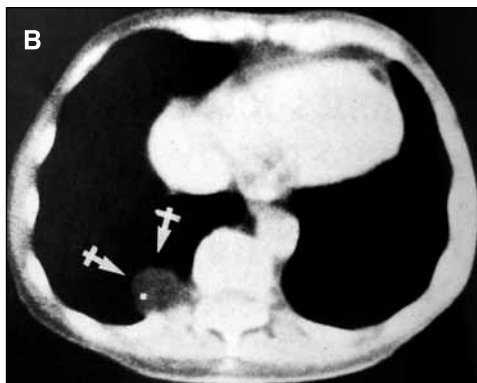
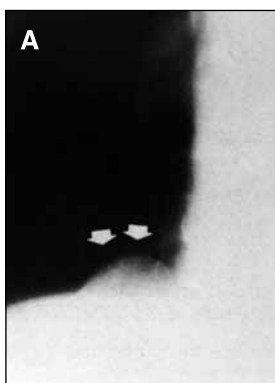
¿Por qué es clave?

Porque, gracias a los característicos coeficiente de atenuación de la grasa en TC, se evitan otros procedimientos agresivos en el diagnóstico de las lobulaciones localizadas diafragmáticas.

Se presentan 9 casos secundarios a hernias o eventración, conteniendo grasa abdominal.

En la imagen de tomografía convencional (A), lobulación parcial hemisférica en zona postero-medial del hemidiafragma derecho. El corte de TC (B) demuestra grasa intrabdominal protruyendo en la lobulación, con una densidad de -60 UH.

Fernández Latorre F, Pueyo Landa I, Vega F, Jiménez Fernández-Blanco JR. Radiología. 1984; 26:481-4.



Embolización bronquial



TÉCNICA CLAVE

147

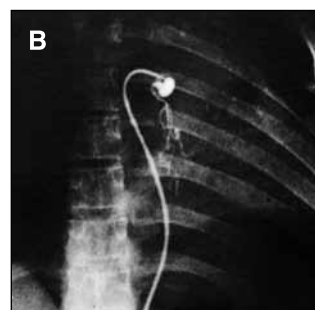
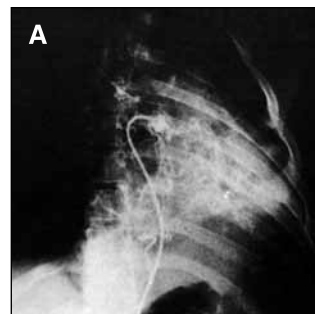
¿Por qué es clave?

Porque la hemoptisis masiva es una urgencia que el radiólogo puede resolver.

El artículo referenciado es un estudio evolutivo a largo plazo del los 10 pacientes a los que se les practicó embolización bronquial por hemoptisis masiva resistente al tratamiento médico. En todos los pacientes cedió inmediatamente la hemoptisis una vez realizado el procedimiento. En 3 de ellos recidivó la hemoptisis y fueron intervenidos de forma programada y no impuesta de modo urgente.

En la imagen A, aumento de vascularización que irriga unas bronquiectasias de llingula y lóbulo inferior izquierdo, causantes de la hemoptisis. B: Tras embolización, acusada disminución de la vascularización en esa zona, por lo que cedió la hemoptisis.

Gordo Román G, Roiz Gaztelu M, Gámiz Sánchez R, Estellés Lerga P. Radiología. 1985; 27:84-90.



Sobre nódulos intracardíacos



ARTÍCULOS CLAVE

148

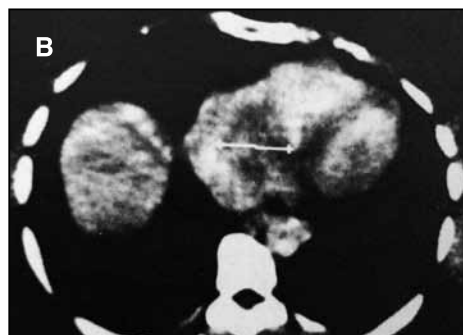
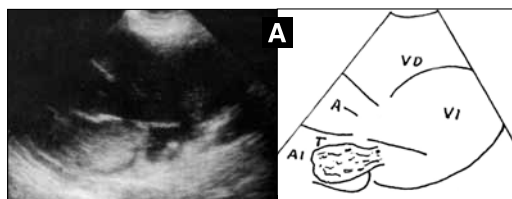
¿Por qué son clave?

Porque la TC aporta su capacidad diagnóstica en el mixoma atrial, aunque se reconoce que los ultrasonidos son la principal técnica de exploración de las lesiones intracardíacas.

Aparecen dos artículos complementarios durante 1985. Uno de ellos (ref. a) trata de la ecografía de los nódulos intracardíacos (18 trombos y un mixoma de aurícula izquierda que se prolapsa al ventrículo). A: ecografía y esquema del mixoma.

El otro artículo (ref. b) evalúa la capacidad de la TAC para el diagnóstico del mixoma atrial; se muestra uno de los cuatro casos: masa hipodensa en la aurícula derecha (imagen B).

a) Molino Trinidad C. Radiología. 1985; 27:377-83. b) Vega García F, Fernández Latorre F, Garzón Moll G, Pueyo Landa I, Jiménez Fernández-Blanco JR, Castelló Camerlink J. Radiología. 1985; 27:91-4.



149



TAC de alta resolución en procesos de base de cráneo y sinusales que afectan la región selar

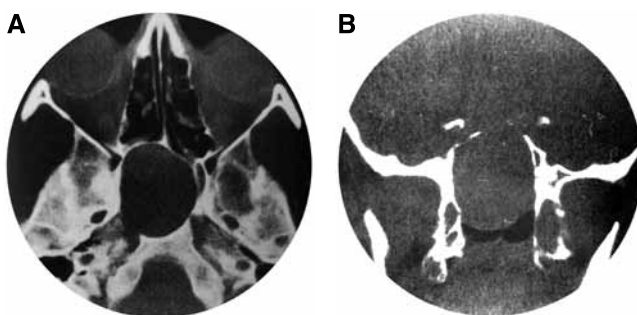
¿Por qué es clave?

Porque demuestra la utilidad de la TAC con modalidad de alta resolución en ciertos procesos neurorradiológicos.

Se consigue una exacta información sobre los límites de los tumores originados en la base del cráneo (cordoma, condroma, sarcoma, metástasis, mieloma) y en los senos paranasales (epitelioma, cilindroma-carcinoma, mucocoele, displasia fibrosa). En concreto, se delimita la parte intracraneal más frecuentemente afectada, que suelen ser las regiones selar y paraselar.

En el corte axial (A), un mucocoele del seno esfenoidal. En el corte coronal (B) se aprecia la destrucción del suelo de la silla turca.

Roig Rovira R, Guirado CR. Radiología. 1985; 27:217-25.



150



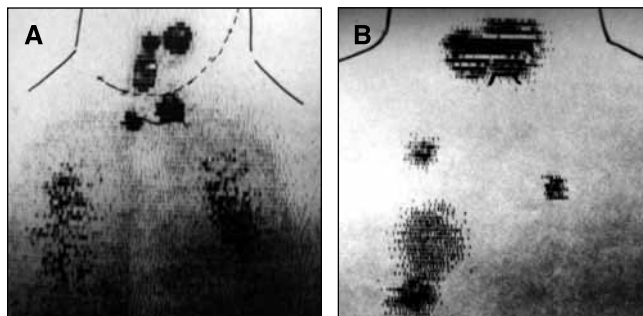
Estudio radiológico de las metástasis pulmonares del carcinoma tiroideo

¿Por qué es clave?

Por la colaboración entre radiólogos y médicos nucleares para la detección de las metástasis pulmonares del cáncer de tiroides en sus diferentes histologías (papilar, folicular, medular y anaplásico).

Imagen A: Patrón gammagráfico difuso de la diseminación tipo miliar (que, según los autores, puede ser invisible por radiología). B: patrón de captación nodular.

Carazo O, Díaz Lucas E, Ruiz Carazo E, Ruiz García J, Ruiz de Almodóvar JM, Pedraza V. Radiología. 1985; 27:285-92.



César Pedrosa



151

¿Por qué es clave?

Para entender la radiología española en la segunda mitad del siglo XX es imprescindible la figura del doctor Pedrosa.

El 29 de noviembre de 1985 presentó *Diagnóstico por Imagen. Tratado de Radiología Clínica*, con la colaboración especial de Rafael Casanova. Un libro pionero que combinó la anatomía radiológica, la semiología, la metodología exploratoria y la conducta radiológica ante los grandes síndromes. Este texto, en sus dos ediciones, es uno de los mejores legados de César Pedrosa.

César Pedrosa es un radiólogo clínico, docente, gestor, rompedor. Jefe de Departamento, presidente de la SERAM, catedrático... Ha recibido todos los honores dentro y fuera de España, y lo que es más importante, se ha ganado el respeto y agradecimiento de los demás.



Acerca de la TC en el aneurisma de la aorta



152

¿Por qué son clave?

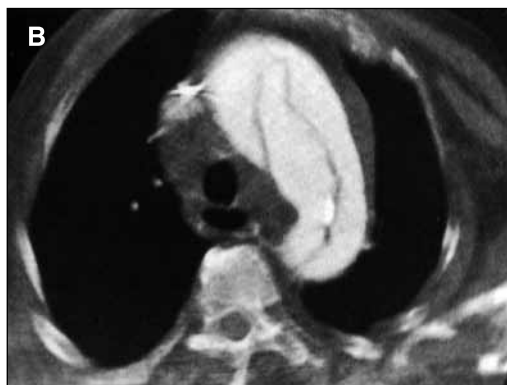
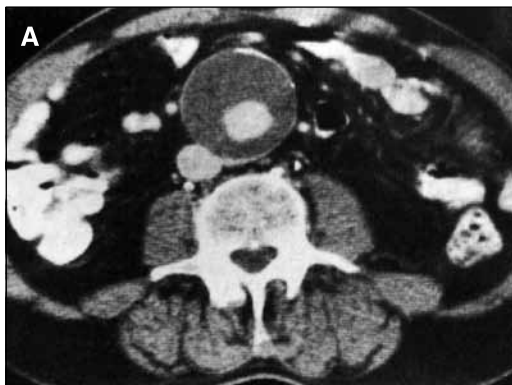Porque la TC es menos invasiva que la angiografía en el diagnóstico de los aneurismas de la aorta.

En dos artículos sucesivos se trata de los aneurismas no disecantes (42 casos) y disecantes (8 casos).

Del primer artículo, imagen A: Aneurisma de la aorta infrarrenal; en el estudio con contraste, trombosis con luz excéntrica opacificada e íntima calcificada.

Del segundo artículo, imagen B: Aneurisma disecante tipo I; tras la inyección del contraste, la íntima disecada se visualiza con nitidez.

a) Gutiérrez Gutiérrez A, Vega Bolívar A, Longo Areso J, Ortiz Rivas A, Pagola Serrano MA, González Tutor A. Radiología. 1986; 28:3-8. b) Vega Bolívar A, Gutiérrez Gutiérrez A, Longo Areso J, Ortiz Rivas A, Pagola Serrano MA, González Tutor A. Radiología. 1986; 28:9-12.



153



Sobre el histiocitoma fibroso maligno de origen óseo

¿Por qué son clave?

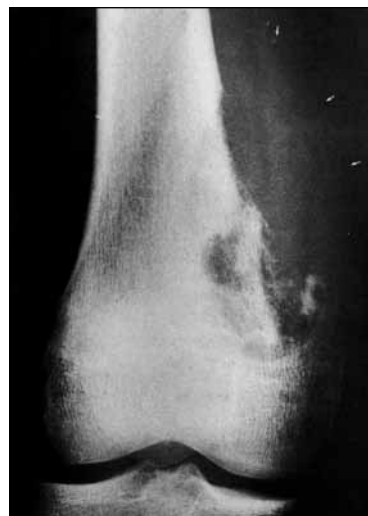Porque es la primera vez que se publica en España sobre la radiología del histiocitoma fibroso maligno de origen óseo.

Este raro tumor es relativamente moderno, fue descrito en 1972. Su diagnóstico diferencial es difícil.

En el primer artículo (ref. a), se presentan 8 casos. Se muestra uno de ellos con patrón II de Lodwick: destrucción moteada excéntrica con penetración total del córtex; no hay reacción perióstica, pero sí un importante componente de partes blandas.

El segundo artículo (ref. b), expone un caso de histiocitoma fibroso maligno de origen multicéntrico.

a) Ávila Rodríguez A, Martínez Cantarero JF, Manrique Chico J, Ruiz Jaureguizar JC. Radiología. 1986; 28:22-8. b) Rodríguez Romero R, Cañadillas Barea LM, Picazo Moreno C, Martínez Bosch J. Radiología. 1986; 28:29-34.



154



Liposarcomas

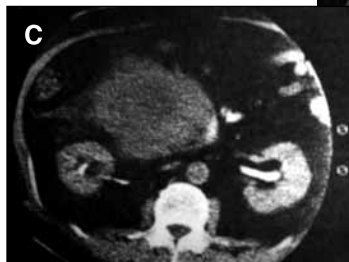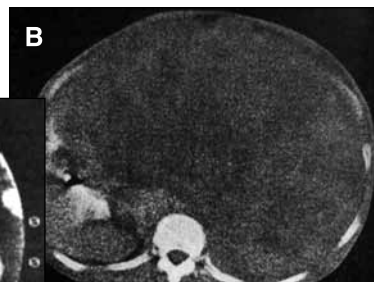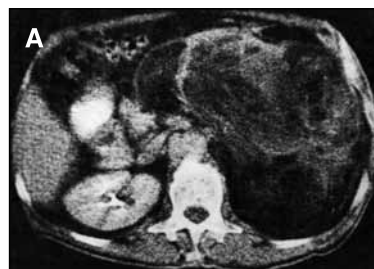¿Por qué es clave?

Porque se correlacionan los hallazgos de la TC, en 10 liposarcomas, con su tipo histológico.

Se ejemplarizan los distintos tipos histológicos:

- A) Liposarcoma bien diferenciado, con gran cantidad de grasa cuya densidad es similar a la normal del paciente, con septos intratumorales.
- B) Liposarcoma mixoide que infiltra estructuras abdominales y tiene una densidad intermedia entre la grasa y el músculo.
- C) Liposarcoma pleomórfico, sólido, infiltrante.

Bilbao Jaureguizar JI, Lecumberri Olaverri FJ, García Delgado F, Aquerreta Beola JD, Triana Rodríguez CE, Simón Rodríguez I. Radiología. 1986; 28:73-8.



Ecografía del bazo



155

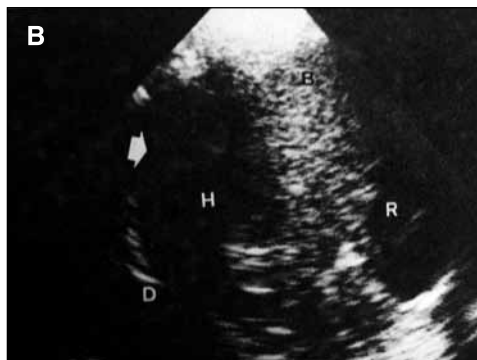
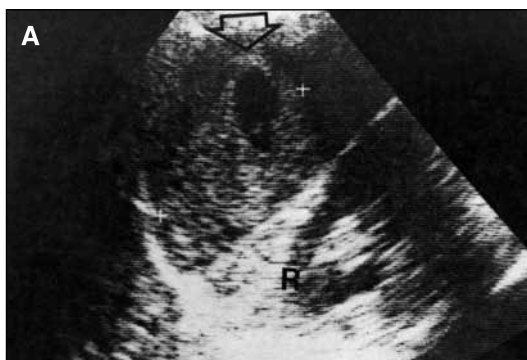
¿Por qué es clave?

Porque es una completa revisión de la patología del bazo: anomalías congénitas, lesiones focales de múltiples etiologías, esplenomegalia y sus causas, rotura esplénica y masas o pseudomasas paraesplénicas.

A: Metástasis hipoeoica (flecha) de carcinoma de ovario.

B: hematoma subcapsular esplénico (H).

Gordillo Gutiérrez MI, Jiménez Gutiérrez J. Radiología. 1986; 28:109-9.



Tratamiento intrarterial de MAV cerebrales



156

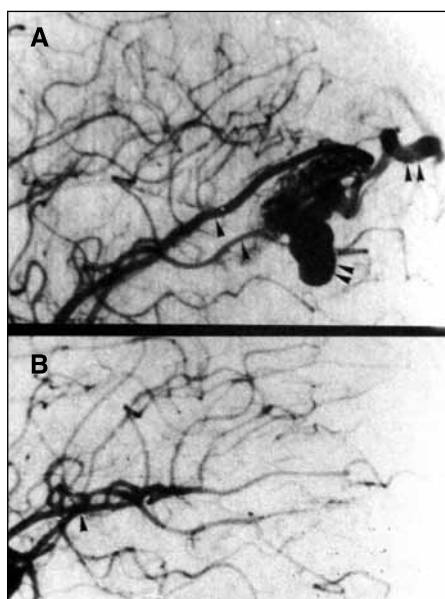
¿Por qué es clave?

Porque el tratamiento intrarterial de las malformaciones arteriovenosas cerebrales es una ventajosa posibilidad terapéutica, siempre que se establezcan unas claras indicaciones clínicas y morfológicas.

Los autores relatan su experiencia en la embolización de 12 MAV cerebrales. Explican la técnica y sus resultados.

Se muestra uno de los casos. Imagen A: MAV dependiente de dos pedículos arteriales (flechas) de la cerebral media, con una dilatación venosa de drenaje (doble flecha). B: Angiografía postembolización de ambos pedículos; desaparición del nido y reducción proximal del tamaño del pedículo arterial embolizado (flecha).

Nombela L, Saucedo G, Brasa J, Parera C, Bravo G. Radiología. 1986; 28:207-12.



Tumores de las vías biliares: Patrones ecográficos

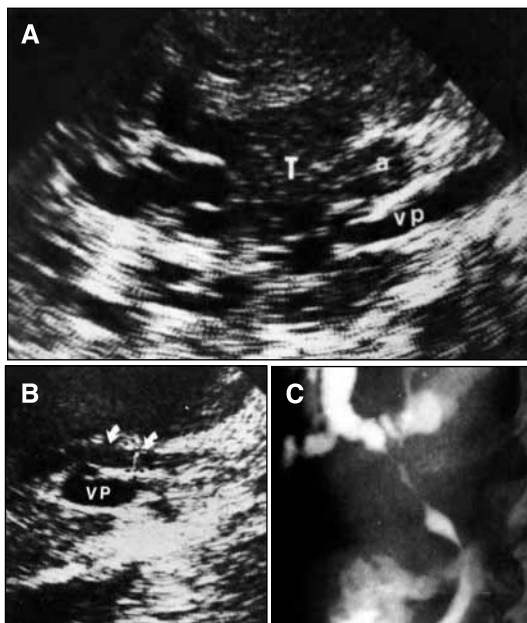
¿Por qué es clave?

Porque se analizan los signos ecográficos de 18 adenocarcinomas de vías biliares que debutaron con ictericia obstructiva. Con solo la ecografía, se demostró el tumor en 15 de ellos.

Se clasifican según su localización (intrahepático, hiliar, suprapancreático y pancreático) y, lo que es del mayor interés, según su patrón ecográfico.

Algunos ejemplos. Fig. A: Masa única (T) en el segmento hiliar que causa dilataciones proximales y adenopatía regional (a); constituye el grupo más numeroso por su patrón y su localización. Fig. B y C: Hiper-ecogenicidad del conducto biliar común que traduce la presencia de un tumor de tipo esclerosante, como se demuestra en la colangiografía transhepática percutánea.

Robledo R, Muro A, Camúñez F, Echenagusia A, Fortea F, Pérez M. Radiología. 1987; 29:14-8.



Ingestión de bolas de hachís. Una causa de obstrucción intestinal

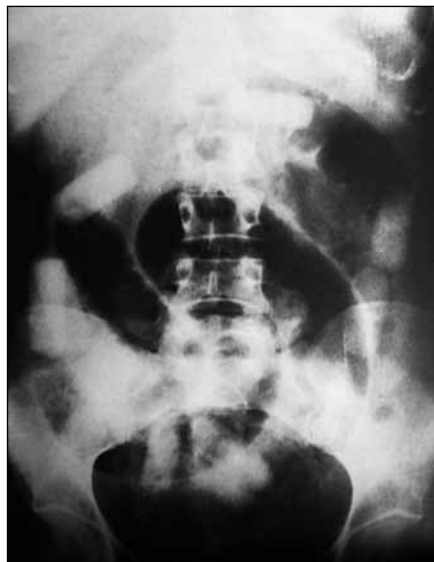
¿Por qué es clave?

Porque el radiólogo comienza a ser un *detective* en la lucha contra el narcotráfico. Es curioso, la literatura mundial sobre este asunto era escasa en esa época.

Se presentan 8 casos de ingestión de balones rellenos de hachís; en 3 de los casos se produjo un cuadro de obstrucción intestinal. (Roser Ysamat me contó que las ingerían en el norte de África y, por el tiempo del tránsito hasta la válvula ileocecal, se obstruían en Córdoba).

Los autores insisten en el valor de la radiografía de abdomen. Las bolas, de aspecto ovalado y uniforme, son fácilmente identificables en número, situación y progresión.

Canis M, Pareja M, Alegre N, Ysamat R, Jiménez A, Dorado ML. Radiología. 1987; 29:28-31.



Nefrostomía percutánea



TÉCNICA CLAVE

159

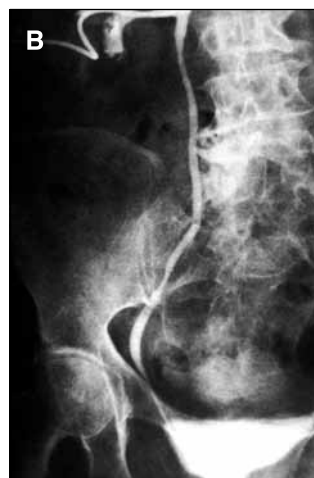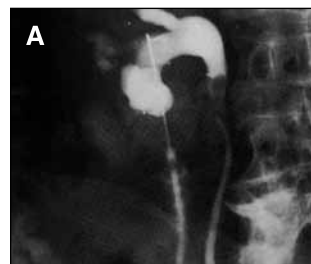
¿Por qué es clave?

Por la casuística: 128 nefrostomías percutáneas en casos de anuria obstructiva o sepsis por pionefrosis.

Se describe la técnica. Bajo control radioscópico, se realiza primero la pielografía percutánea y posteriormente, con esta referencia, se coloca la guía metálica y el catéter de nefrostomía en el cáliz escogido, por vía postero-lateral. Los autores dan toda clase de referencias técnicas, resultados y posibles complicaciones.

Se expone un caso en que se logró la disolución de cálculos de ácido úrico. En la pielografía percutánea, cálculos en la unión pieloureteral (A). En el control de nefrostomía (B), disolución de los cálculos con permeabilidad de la vía.

Echenagusia A, Fiestas J, Camúñez F, Pérez Díaz M, Muro A. Radiología. 1987; 29:49-53.



Enteroclis. Doble contraste del intestino delgado



TÉCNICA CLAVE

160

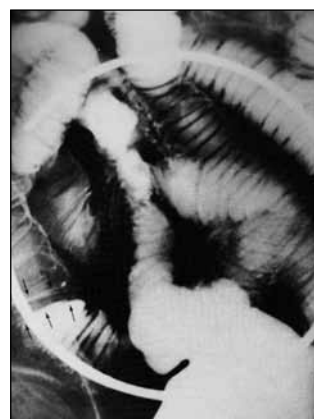¿Por qué es clave?

Porque, en ese momento, la exploración endoscópica del intestino delgado no era todavía posible y la enteroclis, al distender las asas de intestino delgado, logra estudios de elevada precisión. Los autores, sobre 102 estudios, consiguen una sensibilidad del 92% y una especificidad del 94%.

Se describe la técnica de intubación intestinal, de la inyección del bario y de la metilcelulosa, y de la obtención de la serie radiográfica.

En la imagen, brida (flechas) con acúmulo de bario proximal, aunque sin dilatación de asas.

Pueyo FJ, De Miguel P, Salvador M. Radiología. 1987; 29:67-72.



161

?
SIGNO CLAVE

El *pseudorriñón* ecográfico

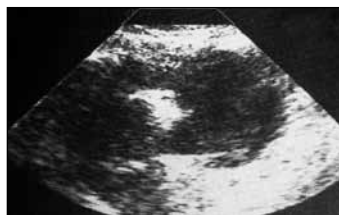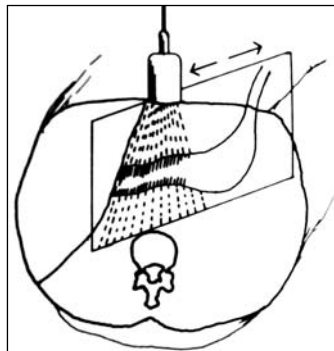
¿Por qué es clave?

Porque el signo del *pseudorriñón* es un indicador ecográfico de engrosamiento de la pared en diversa patología del tubo digestivo. Es abordado por dos grupos de autores en 1987.

La imagen simula un riñón en donde el falso córtex representa la pared del tubo digestivo engrosada, y la zona central ecogénica corresponde al aire intestinal.

Del segundo artículo se selecciona un esquema de la formación del *pseudorriñón* y la imagen ecográfica de un linfoma de colon con engrosamiento de la pared.

a) Cruz Villalón F, González López J, Jiménez Carrasco A, Pareja Arcos M. Radiología. 1987; 29:295-8. b) Ávila Rodríguez A, Martínez Cantarero J, Jiménez Gutiérrez J, Martínez San Millán J. Radiología. 1987; 29:443-6.



162

TÉCNICA CLAVE

Ecografía en el derrame pleural

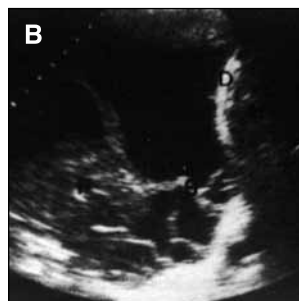
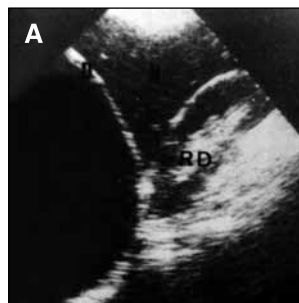
¿Por qué es clave?

Por su casuística y metodología ante 100 pacientes con derrame pleural.

Se analizan las características ecográficas del derrame, el patrón del pulmón subyacente y los hallazgos adicionales de la ecografía abdominal. Con estos datos, se orienta sobre las características del derrame (trasudado, exudado) y, en determinadas ocasiones, se sugiere su diagnóstico etiológico.

A: Derrame anecoico que ocasiona inversión del diafragma. B: Derrame con septos que, según los autores, se encuentra en el 55% de los casos de exudado y en ningún caso de trasudado.

Serrano Ramos F, Amores Ramírez F, Álvarez Bustos G, Padín Martín MI, Muñoz Sánchez V, Urbaneja Salas E. Radiología. 1987; 29:303-6.



Sobre hiperestimulación ovárica y fecundación in vitro



163

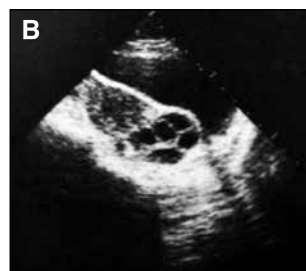
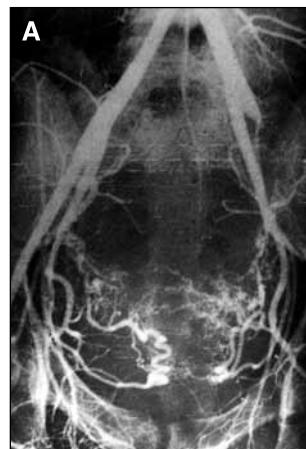¿Por qué son clave?

Porque son avances obstétricos que comienzan a entrar en el ámbito radiológico.

En el primer artículo (ref. a) se describe por primera vez, en una revista radiológica, la oclusión arterial como complicación del síndrome de hiperestimulación ovárica. Se muestra (imagen A) una de las oclusiones arteriales de la paciente: oclusión de la arteria iliaca externa izquierda cerca de su origen, junto con hipertrofia de las ramas anexas de las arterias uterinas.

El segundo artículo (ref. b) trata del valor de la ultrasonografía en un programa de fecundación in vitro y transferencia embrionaria. En la imagen B, el estudio ecográfico correspondiente al décimo día del ciclo menstrual: varios folículos de 9-11 mm.

a) Marcos Fernández J, Ferrer Lliteras J, Girón Martínez A. Radiología. 1987; 29:348-50. b) Sabaté J, Burgos A, Romo JL, Bonilla F, Gutiérrez F, García E. Radiología. 1987; 29:357-60.



Hematocolpos, hematometra y hematosálpinx. Diagnóstico ultrasonográfico



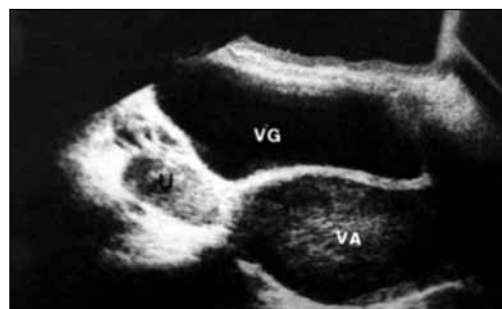164

¿Por qué es clave?

Por la curiosidad de la patología subyacente: la imperforación del himen.

Se presentan 3 pacientes jóvenes con masa pélvica y menarquía alterada, de difícil interpretación clínica y de fácil diagnóstico ecográfico.

Se elige uno de los casos. En el corte longitudinal, vagina (VA) y útero (U) ocupados y distendidos por un acúmulo ecogénico y uniforme que corresponde a hematocolpos y hematometra, respectivamente.



Olloqui Martín E, Talegón Meléndez A, Gutiérrez Alviz JM, Peiró de las Heras J, Pérez Vega H, Mauduit Astolfi JL. Radiología. 1987; 29:351-3.



Metodología diagnóstica en el feocromocitoma

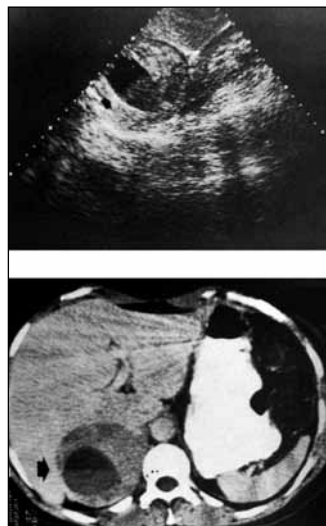
¿Por qué es clave?

Porque es una revisión crítica de las sucesivas técnicas empleadas en el diagnóstico de localización de los feocromocitomas.

Entre los años 1975 y 1986, se diagnosticaron 15 feocromocitomas en 13 pacientes. Se revisa la clínica y los estudios de imagen que se les realizaron. En la primera época, la UIV con nefrotomografía y, sobre todo, la arteriografía eran la base para la localización. En la época final del estudio, las técnicas eran la ecografía y la TC sola o combinada con gammagrafía con I^{123} meta-yodo-bencil-guanidina (MIBG).

Se selecciona una masa adrenal derecha con gran área quística que presenta nivel líquido-líquido, tanto en ecografía como en TC.

Gil Sánchez S, Martí-Bonmatí L, Menor Serrano F, Aguado Codina C, Solera Beltrán MC, Gordo Román G. Radiología. 1987; 29:401-4.



Estudio ecográfico del nódulo frío tiroideo

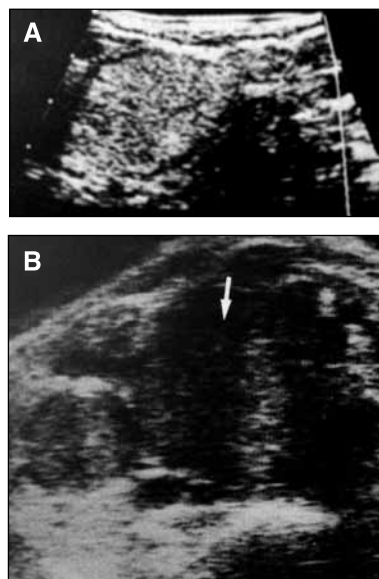
¿Por qué es clave?

Porque recuerda al radiólogo de hoy que, en aquella época, se comenzaba el estudio del nódulo tiroideo con la información funcional que aportan los radionúclidos. Este es el material del que parten los autores: 130 casos de nódulo frío tiroideo único detectado con Tc^{99m} a los que se practica ecografía que «suministra una información morfológica del tiroides más específica, rápida e inocua».

Se describen los patrones ecográficos que orientan sobre la naturaleza histopatológica de la lesión.

En imagen, un patrón tipo adenoma (A) y un patrón tipo carcinoma, con adenopatías satélites (B).

Martínez Comín L, Ros Mendoza LH, Escartín Martínez I, Duque Gallo JJ. Radiología. 1987; 29:501-7.



Sobre estenosis esofágicas



167

¿Por qué son clave?

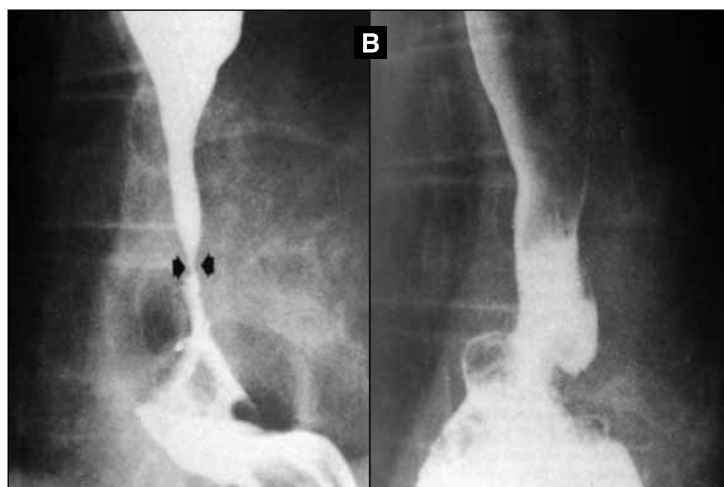
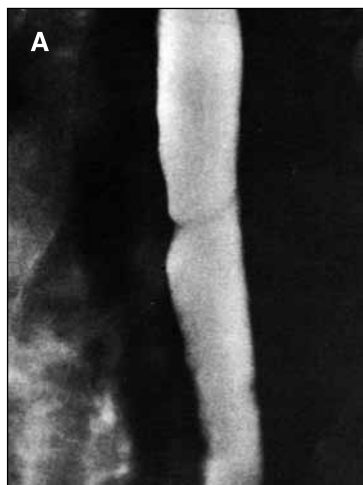
Porque el diagnóstico y tratamiento de las estenosis esofágicas son de gran interés radiológico.

El primer artículo referenciado (ref. a) aborda 74 esofagitis cáusticas en el adulto. Salvo en el período subagudo, no se encuentra diferencia entre la afectación por álcalis o por ácidos. En la imagen A, una curiosa membrana en tercio medio de esófago en el período crónico.

En el segundo artículo (ref. b), se presentan los resultados obtenidos en 16 pacientes tratados de estenosis esofágicas, de diferentes etiologías benignas, con catéteres de *balón inflable*. B: severa estenosis de origen péptico que, a los 3 meses de la dilatación, se estabiliza entre 5-6 mm.

Por último (ref. c), se presenta una serie de 39 pacientes a los que se les ha dilatado el esófago. De 18 pacientes con seguimiento a los 3 años, 17 presentaban permeabilidad de la luz esofágica.

a) Martí-Bonmatí L, Longares Fenollar JL, Catalá Puchades FJ, Menor Serrano F, Lloret Llorens RM. Radiología.1987; 29:539-43. b) Garmendia Larrañaga G, Morales Santos A, Oleaga Zufiría L, De la Vega-Hazas Porrúa G, Iturrioz Aguirre M. Radiología.1987; 29:482-6. c) Maynar M, Guerra C, Reyes R, Mayor J, Pulido JM, García J, Górriz E. Radiología.1988; 30: 333-8



168



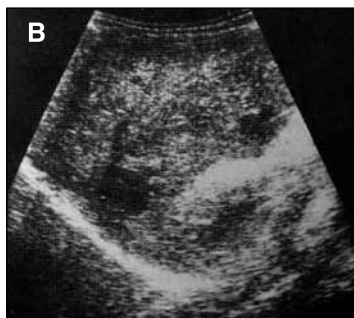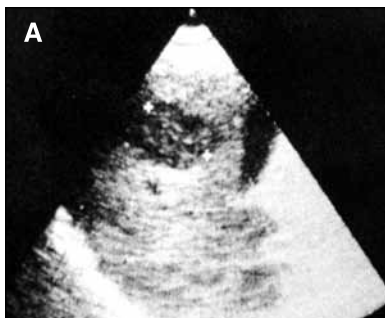
Características ecográficas del carcinoma hepatocelular

¿Por qué es clave?

No solo por el análisis de 125 casos de carcinoma hepatocelular (CHC). También por los datos que merecen subrayarse: la fisiopatología evolutiva del CHC, los diferentes patrones ecográficos, el valor de la trombosis portal, la rentabilidad de la punción aspiración con aguja fina...

A: Se selecciona una lesión única (el 42% de los CHC de la serie eran lesiones únicas), de 3,5 cm, hipoecoica. (Según los autores, los CHC menores de 5 cm suelen ser hipoecoicos). B: También se representa un CHC difuso (el 43% de la serie).

Maroto A, Bru C, Bruix J, Bianchi L, Ayuso MC, Gilabert R, Rodés J. Radiología. 1987; 29:569-73.



169



Aneurismas de la vena de Galeno en el recién nacido

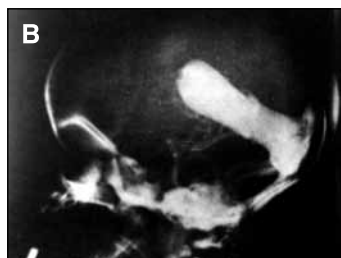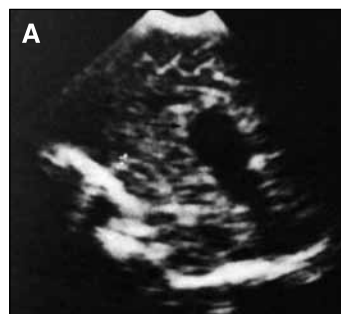¿Por qué es clave?

Entre otras razones, por lo sorprendente de sus imágenes.

Se presentan 5 casos de aneurismas de la vena de Galeno y se resalta el valor de la ecografía cerebral como primera exploración confirmatoria ante una clínica y radiología convencional sospechosas (gran cardiomegalia con ensanchamiento mediastínico superior, desplazamiento posterior de la tráquea y engrosamiento de los tejidos retrofaríngeos).

Imagen A: la ecografía cerebral sagital media muestra dilatación aneurismática de la vena de Galeno. La angiografía (B), reservada para posible intervención, señala, en su fase arterial, la malformación arteriovenosa con gran dilatación de la vena de Galeno, seno recto y presa de Herófilo.

Gómez Fernández-Montes J, Andrés Lozano V, Olagüe de Ros R, Vidal Sampedro J, Casado Grau J, Cortina Orts H. Radiología. 1987; 29:591-6.



Medalla de Oro de la SERAM



170

¿Por qué es clave?

Su importancia radica en ser la máxima distinción que concede la SERAM. Comenzó a otorgarse en el Congreso Nacional de 1988. Se relacionan las 26 Medallas de Oro concedidas hasta la fecha, incluyendo los electos de 2012.

Barcelona 1988: Ignacio Blajot, José Bonmatí y Francisco Campoy

Madrid 1990: José Maria Vilaseca i Sabater

Valencia 1992: Juan Gómez López

Sevilla 1994: Carlos Ferreirós y Carlos Lueje

Mallorca 1996: Javier Lucaya y César Pedrosa

Madrid 1997: Rafael Casanova (en su homenaje póstumo)

Salamanca 1998: Juan Ramón Jiménez Fernández-Blanco y José Marcos Robles

Madrid 2000: José Manrique y Luis Ramos

Maspalomas 2002: Aranzazu de Orbe (homenaje póstumo) y Ricardo Rodríguez

Bilbao 2004: Pilar Gallar y Víctor Pérez Candela

Zaragoza 2006: José Cáceres y Joaquín Fernández Cruz

Sevilla 2008: Ginés Madrid y José Vilar Samper

Coruña 2010: Luis Donoso y Héctor Cortina Orts

Granada 2012: Francisco Tardáguila y Rafaela Soler



Acerca de la tuberculosis pulmonar

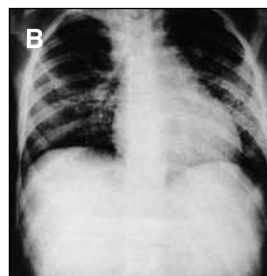
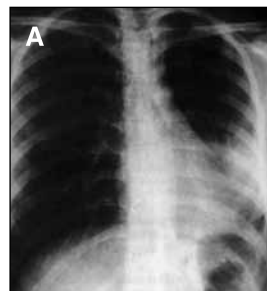
¿Por qué son clave?

Porque la tuberculosis no debe caer nunca en el olvido. Durante 1988, dos artículos abordan la tuberculosis desde diferentes ángulos.

Imagen A del primer artículo referenciado: Neumonía de la llingula. La neumonía fue la forma de presentación más frecuente; estaba presente en 48 de los 100 pacientes adultos con tuberculosis confirmada.

El segundo artículo (referencia b) trata sobre la relación tuberculosis-HIV. Estudiaron 21 pacientes HIV positivos; 9 de los cuales cumplían los criterios de sida; en éstos se comprueba la alta incidencia de formas miliares (imagen B).

a) Gallego Gallego MS, Sánchez Nistal MA, Manrique Chico J, Del Pozo García G. Radiología. 1988; 30:75-89. b) Jiménez O, Jurado R, Kindelán JM, Cuadrado P, Montero R, Rivero S, González J. Radiología. 1988; 30:279-83.



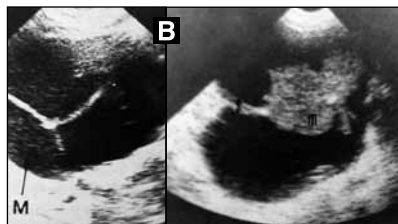
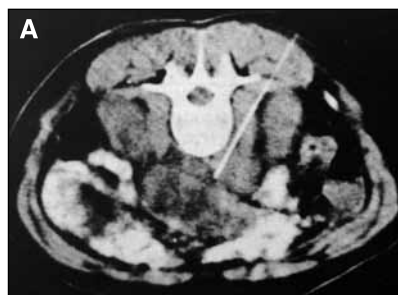Sobre el ovario

¿Por qué son clave?

Porque la ecografía se ha consolidado como la prueba diagnóstica de elección para detectar tumor ovárico, aunque su sensibilidad descienda ante metástasis peritoneales, omentales o adenopatías (ref. a). Por ello es necesaria la estadificación prequirúrgica con TC (ref. b), a pesar de la discordancia, en un tercio de los casos, con los hallazgos quirúrgicos y la anatomía patológica. En la imagen A, PAAF de adenopatías retroperitoneales por carcinoma de ovario.

Otros artículos del mismo año revisan los patrones ecográficos de los teratomas ováricos (ref. c) o el posible diagnóstico diferencial cistoadenoma-cistoadenocarcinoma (imagen B del artículo d).

a) Armesto Pérez V, Olcoz Monreal F, Iribar de Marcos M, Vilarraza Andrés A, Céspedes Mas M. Radiología. 1988; 30:91-4. b) Olcoz Monreal F, Armesto Pérez V, Iribar de Marcos M, Vilarraza Andrés A, Sánchez Míguez JR. Radiología. 1988; 30:350-353. c) Hernández Moreno L, Del Castillo González F. Radiología. 1988; 30:95-7. d) Del Castillo González F, Escribano Vera J, Contreras Cecilia E, Aguado Bustos F. Radiología. 1988; 30:223-6.



Biopsia y localización de lesiones no palpables de mama



TÉCNICA CLAVE

173

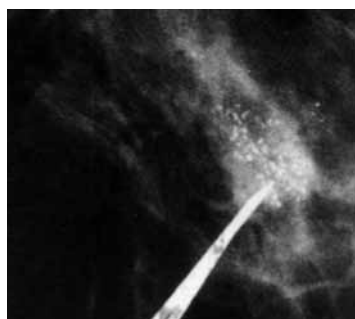
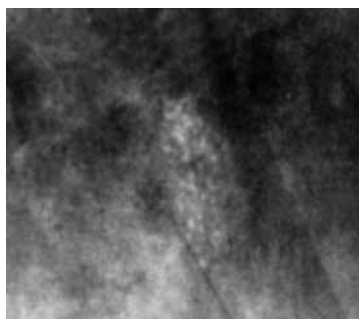
¿Por qué son clave?

Porque el radiólogo, el cirujano y el anatomopatólogo colaboran en el cáncer de mama asintomático en estadio precoz.

Ante pequeños nódulos irregulares, grupo de microcalcificaciones o zonas de distorsión, la biopsia (ref. a) y la localización prequirúrgica (ref. b) son ya técnicas de rutina en radiología.

Del artículo a), microcalcificaciones de *alto riesgo* de 11 mm de eje mayor y radiografía de la pieza.

a) Vega Bolívar A, González-Tutor A, Millán R, Erasun F, De la Lastra D, Garijo F. Radiología. 1988; 30:185-91. b) Olcoz Monreal F, Iríbar de Marcos M, Vilarrasa Andrés A, De Agueda Martín S, De la Cruz Burgos R. Radiología. 1988; 30:193-7.



Estudio con TAC de la patología del músculo psoas



ARTÍCULO CLAVE

174

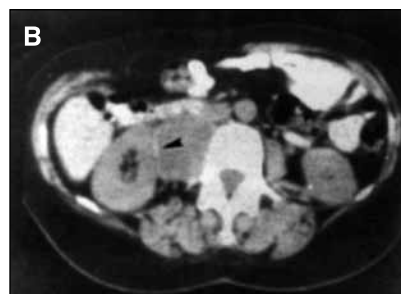
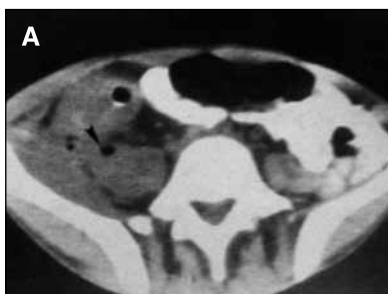
¿Por qué es clave?

Por la extensa y variada casuística de patología del psoas: 9 abscesos, 5 tumores, 2 quistes hidatídicos y 2 hematomas.

Se analizan los hallazgos TC de cada grupo y su diagnóstico diferencial en base al patrón de atenuación, presencia de gas, calcificaciones, borramiento de planos grasos y afectación ósea.

A: absceso con gas del psoas derecho secundario a enfermedad de Crohn. B: quiste hidatídico en el psoas derecho con calcificación lineal de la pared.

García Suárez A, Illanas Sanz M, López Vidaur I, Ramos González L, Hernández-Mora Pérez M, Marcos López J. Radiología. 1988; 30:248-52.



¿Por qué son clave?

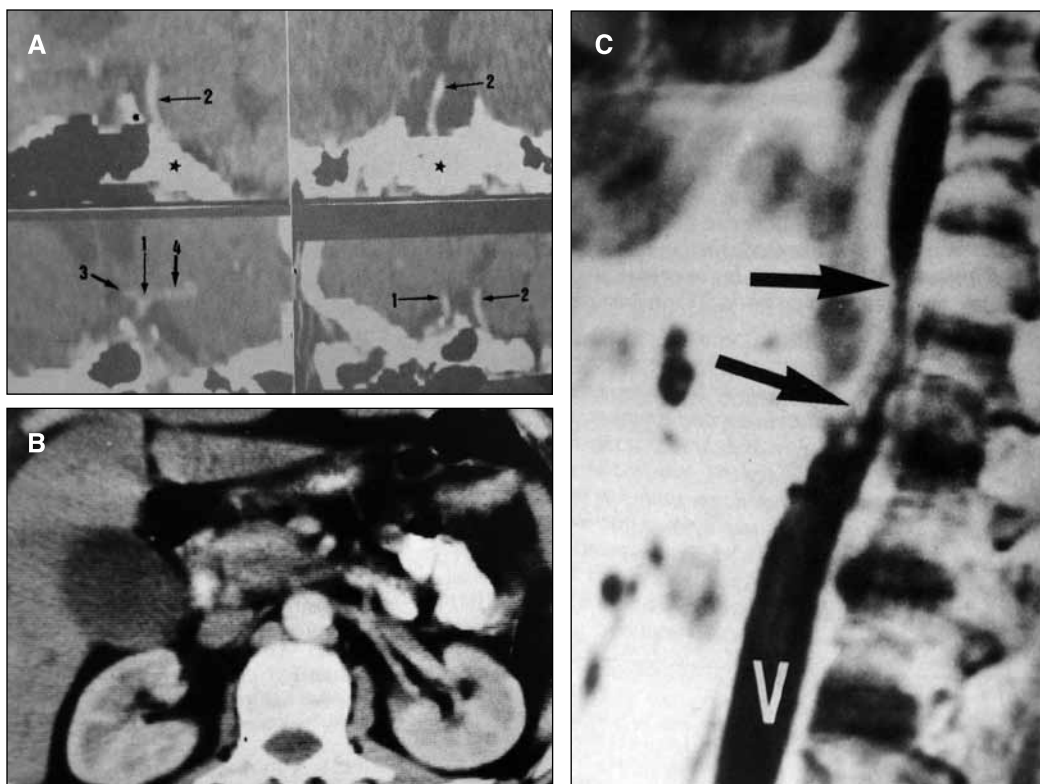
Porque la TC y la RM comienzan a competir con los estudios vasculares diagnósticos. En 1988 varios artículos muy diferentes lo demuestran.

La patología de los vasos cervicales y, especialmente, de los vasos intracraneales (polígono de Willis y grandes senos venosos) se visualizan con angio-TC (ref. a). Imagen A: reconstrucciones oblicuas de los principales vasos verticales del polígono de Willis.

Otro artículo (ref. b) demuestra la utilidad de la TC para determinar la resecabilidad del adenocarcinoma de páncreas que viene dada, en los casos no diseminados, por el grado de afectación de los vasos del territorio celiaco-mesentérico. Imagen B: Se muestra un caso resecable; masa tumoral de cabeza pancreática con preservación de los planos grasos que la separan de los vasos mesentéricos.

En la referencia c, se demuestra con RM una vena cava inferior izquierda (V) conectándose por un segmento estenótico con la hemiácigos (imagen C).

a) Olier Arenas J, Urtasun Grijalba F, Delgado Bona G, Esparza Estaun J, Guridi Legarra J. Radiología. 1988; 30:260-8. b) Llauger J, Pérez C, Puig J, Palmer J. Radiología. 1988; 30:295-8. c) Martí-Bonmatí L, Vizcaino Esteve I, Vilar Samper J. Radiología. 1988; 30:551-4.



Evaluación radiológica de la gastroplastia vertical por obesidad mórbida



176

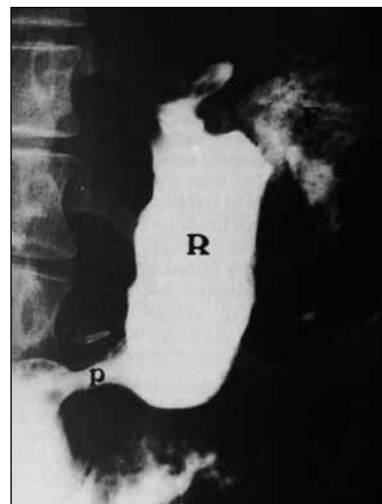
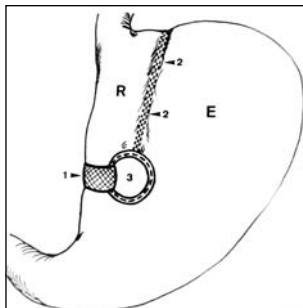
¿Por qué es clave?

Porque es el primer artículo en RADIOLOGÍA sobre la gastroplastia.

Se discuten los aspectos técnicos de la intervención y su repercusión en la morfología del estómago operado. Se analizan las posibles complicaciones posquirúrgicas.

En imagen, diagrama de la intervención y control radiográfico donde se aprecia la morfología del reservorio (R) y el pseudopíloro (P).

Andreo Hernández LA, Lasie-rra Díaz R, Baltasar Torrejón A, Gracia Fleta A, García Franco M. Radiología. 1988; 30:303-8.



Aterotomo de Simpson: Nueva técnica percutánea de permeabilización arterial



177

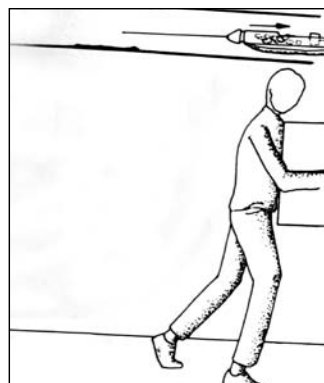
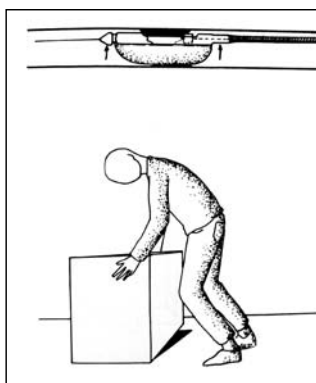
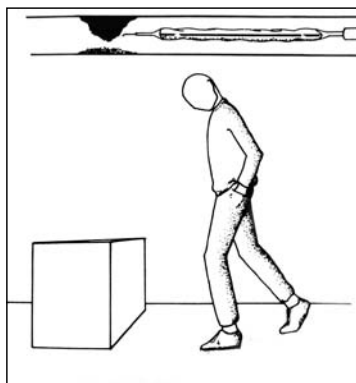
¿Por qué es clave?

Porque se presenta una nueva técnica percutánea de repermeabilización arterial que consigue retirar las placas de ateroma sin dañar la pared arterial.

Los autores presentan su favorable experiencia inicial.

Con dibujos del artículo, simulación del mecanismo de acción del aterotomo de Simpson.

Maynar M, Reyes R, Cabrera V, Pulido JM, Hermida M, Pérez Gil MA, Tobío R. Radiología. 1988; 30:339-44.



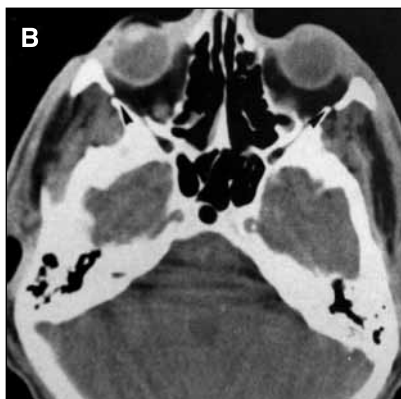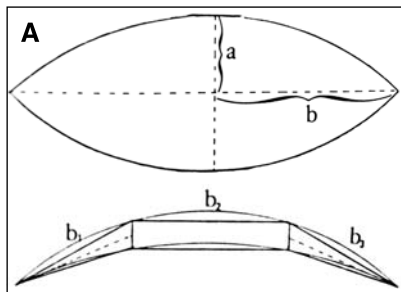
TC en trauma craneoencefálico y maxilofacial

¿Por qué es clave?

Porque la TC ha desplazado a la arteriografía en el trauma craneoencefálico. Es oportuno protocolizar la TC urgente, según el riesgo clínico de lesión intracraneal (ref. a).

En otro artículo (ref. b), se estudian 74 pacientes con hematomas extracerebrales postraumáticos. Se correlaciona su localización, su tamaño y otros hallazgos con el porcentaje de mortalidad. Se desarrollan unos modelos geométricos (imagen A) del hematoma epidural (a, b) y del subdural (b1, b2, b3).

En el último artículo (ref. c) se ejemplariza el valor de la TC en el traumatismo maxilofacial. Imagen B: fracturas de las paredes externas de ambas órbitas.



a) García Vila JH, Gómez Fernández-Montes J, Perona I, Gómez Melchor R, Gómez F, Catalá R, Rambla J, Palomo M. Radiología. 1988; 30:467-72. b) Esparza Estaun J, Olier Arenas J. Radiología. 1988; 30:463-6. c) Díaz Torres MJ, Millán Juncos JM, Baca Pérez-Bryan R, Naval Gías L. Radiología. 1988; 30:473-7.

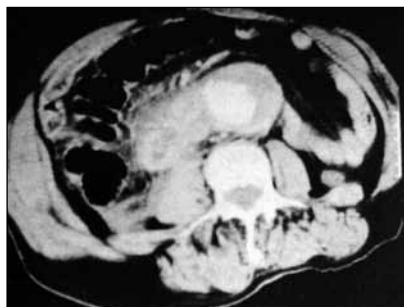Aneurismas fisurados de aorta abdominal

¿Por qué es clave?

Porque demuestra que la TC es la técnica de elección en el diagnóstico de esta grave entidad por su muy alta fiabilidad.

Se presentan 13 casos de aneurismas fisurados de la aorta abdominal estudiados mediante TC con contraste intravenoso en embolada.

Se muestra un corte TC con contraste. Luz aórtica opacificada, en situación excéntrica, perfectamente diferenciada de la trombosis mural; colección que borra la pared derecha de la aorta y se extiende hacia el compartimento retroperitoneal, con zonas focales de aumento de densidad que traducen la extravasación del contraste.



Palmer Sancho J, Pérez Martínez C, Llauger Rosselló J, Puig Domingo J, Calonge Calle E. Radiología. 1989; 31:53-8.

Artrografía y TC



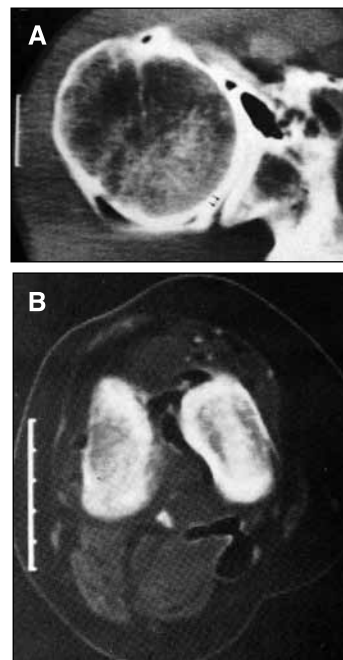
180

¿Por qué es clave?

Porque la TC combinada con la artrografía de doble contraste es la técnica de elección para valorar el estado del *labrum* glenoideo y la cápsula de la articulación gleno-humeral en pacientes con luxación recidivante del hombro o con subluxación e inestabilidad de esa articulación (ref. a). En la imagen A, fisura longitudinal que afecta a la porción posterior del *labrum* (flechas).

La TC también es un complemento a la artrografía en las lesiones sinoviales de la rodilla (ref. b) porque aporta la extensión exacta de las lesiones difusas, como son la sinovitis villonodular pigmentada y la condromatosis sinovial. Imagen B: condromatosis sinovial.

a) Baró Ros P, Bastart Miralles F, Bartrina Rossell J. Radiología. 1989; 31:59-63. b) Baró Ros P, Vicente de Vera P, Bartrina Rossell J, Bastart Miralles F. Radiología. 1990; 32:127-33.



Estudio de las masas orbitarias con TC



181

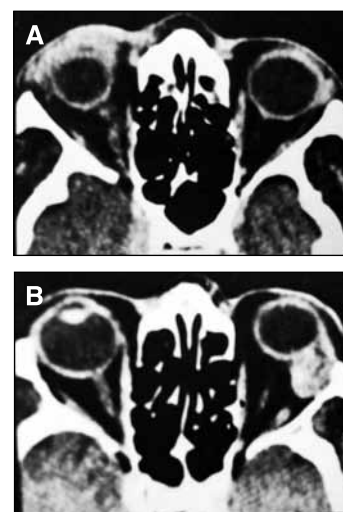
¿Por qué es clave?

Porque, según los autores, las masas orbitarias son de difícil diagnóstico diferencial si se carece de datos clínicos o morfológicos que lo faciliten.

Se estudian con TC 30 masas orbitarias.

Se muestran un linfoma no hodgkiniano de localización anterior en la órbita derecha (imagen A) y un hemangioma cavernoso de captación inhomogénea en la porción externa de la órbita izquierda (imagen B).

García-Nieto Onrrubia JJ, Framiñán de Miguel A, Aparicio Mesón M, Escalada Berta J, Santos de Vega G, Estañ Pérez A. Radiología. 1989; 31:95-9.



¿Por qué son clave?

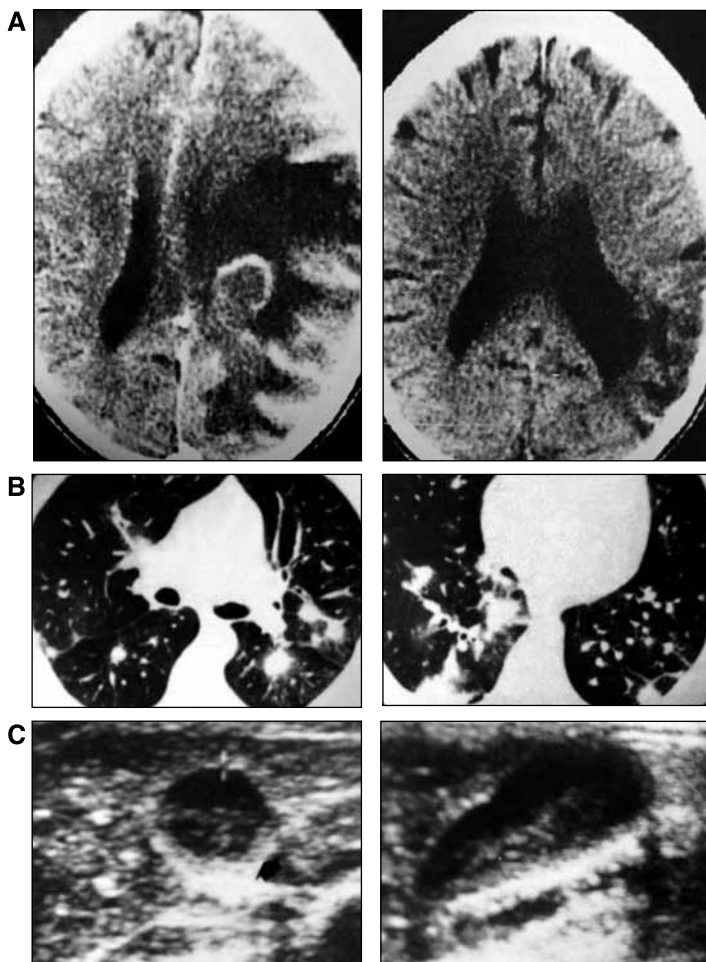
Porque el sida ya es una triste realidad en nuestro país. En 1989, tres artículos abordan el tema desde diferentes ángulos.

Se destaca la alta sensibilidad de la TC en la detección y control de lesiones focales intracerebrales (ref. a). Se muestra un caso (imágenes A). Patrón de la encefalitis por toxoplasma (efecto masa y realce en anillo) que se resuelve con el tratamiento.

En otro artículo (ref. b) se discute el difícil diagnóstico diferencial, en pacientes con sida, entre infecciones oportunistas y el sarcoma de Kaposi intratorácico que se presenta como nódulos pulmonares mal definidos (imágenes B).

Y por último (ref. c), el primer caso recogido en la literatura de colecistitis aguda alitiásica asociada a sida (imágenes C).

a) Montes Benito H, Torregrosa Pascual P, Payatos Ruipérez C, Catalá Puchades FJ, Revert Ventura AJ, Gil Sánchez S, Lacruz Rodrigo J. Radiología. 1989; 31:113-22. b) Llorente JG, Borrueal S, Manjón P, Núñez V, Arenas A. Radiología. 1989; 31:297-300. c) Alcaraz Baños M, Genovés García JL, Berna Serna JD, Guirao Pérez J. Radiología. 1989; 31:602-4.



La ecografía Doppler dúplex como método incruento de valoración del flujo sanguíneo cerebral en los neonatos



183

¿Por qué es clave?

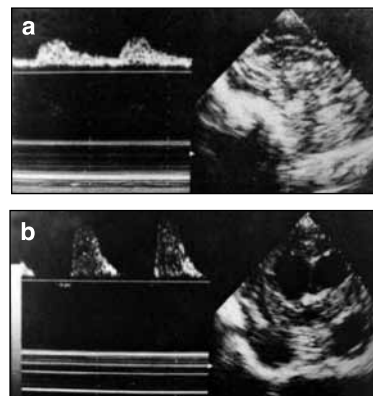
Porque es un trabajo de investigación que obtuvo el Primer Premio Philips de Investigación en Ultrasonografía Diagnóstica. Edición del año 1987.

El autor indaga el flujo sanguíneo cerebral de 139 recién nacidos mediante ecografía bidimensional en tiempo real más Doppler pulsado. Valora las velocidades sistólica y diastólica, el índice de pulsatividad de Bada y la morfología de la curva. Contrasta los valores obtenidos en recién nacidos normales con los que presentaban anoxia, hidrocefalia, hemorragia, etc.

Se analizan y describen 12 tipos de curva, entre ellas: a) Curva tipo *Montículo* en una niña neurologicamente normal, y b) Curva tipo *Pan de azúcar* en un niño con hidrocefalia.

Con respecto a las posibilidades diagnósticas del método, el autor concluye: «Algunas están contrastadas como reales y útiles y otras por confirmar o descubrir».

López Barrio AM. Radiología. 1989; 31:161-71.



Leucomalacia periventricular



184

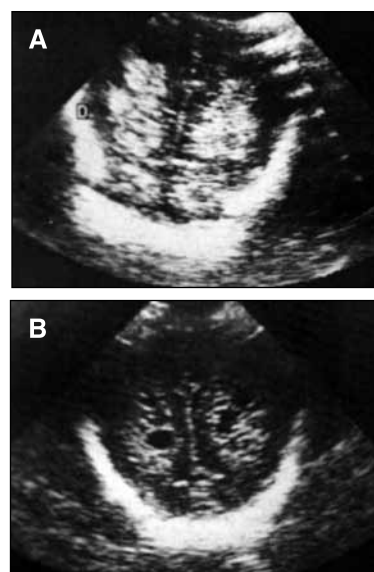
¿Por qué es clave?

Por su casuística: 18 estudios ecográficos en recién nacidos pretérmino con leucomalacia periventricular.

Las alteraciones ecográficas, según el momento evolutivo, fueron: ecodensidad periventricular bilateral y simétrica entre las 24 horas y los 8 días de vida (en la figura A, corte semiaxial de los lóbulos occipitales con las lesiones hiperecogénicas); desarrollo de quistes sobre la lesión previa a partir de los 18-20 días (figura B); atrofia subcortical y/o cortical.

La ecografía aporta un valor pronóstico en el seguimiento de las lesiones.

Marcos de Paz LM, Miralles Molina M, Miró C, Pallas CR, Mateos F, Jabón A. Radiología. 1989; 31:173-7.



Acerca de la radiología en el trasplante hepático

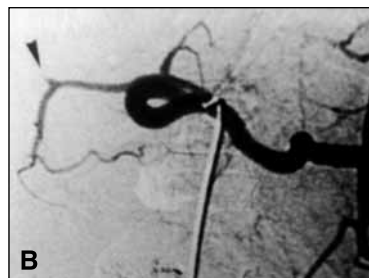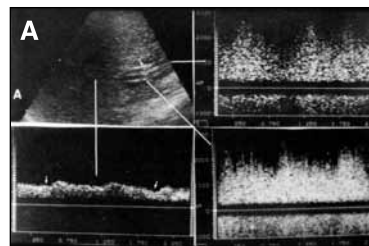
¿Por qué son clave?

Por la extensa casuística de sus hospitales (El 12 de Octubre y Puerta de Hierro).

El artículo con referencia a), que obtuvo el Primer *Premio Philips de Investigación en Ultrasonografía Diagnóstica*, edición del año 1988, trata sobre la ecografía dúplex-Doppler en el protocolo preoperatorio (61 pacientes) y postoperatorio (46 pacientes, 51 trasplantes). Fue útil para asegurar la permeabilidad portal en el preoperatorio y para realizar un diagnóstico precoz de las complicaciones de los pacientes trasplantados. Se selecciona un caso postrasplante con estenosis severa de la arteria hepática (imagen A).

El segundo artículo, sobre radiología diagnóstica e intervencionista en el trasplante hepático (ref. b), trata de las complicaciones postrasplante (bilíares, vasculares y otras) con la experiencia de 54 trasplantes en 48 adultos. En la imagen B, trombosis de la arteria hepática.

a) Martínez Cantarero J. Radiología. 1989; 31:179-205. b) García Suárez A, Pérez Picouto JL, Pérez Arangüena R, Illanas Sanz M, Peña Felipe F, Ramos González L, Marcos López J. Radiología. 1989; 31:619-37.



Exploración dinámica de la vía biliar

¿Por qué es clave?

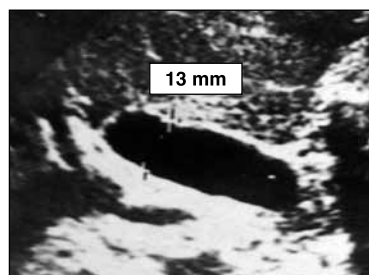
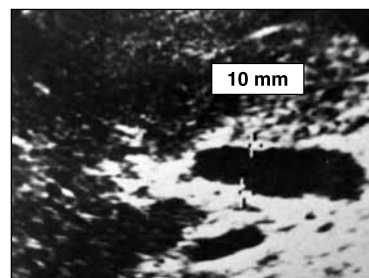
Por la sencillez del planteamiento y de la técnica. Porque el valor predictivo de la prueba fue del 100%.

Se realizó una prueba dinámica a 20 pacientes que, tras practicar la ecografía biliar estándar, se consideró equivoco el diagnóstico de obstrucción biliar.

Se parte del hecho de que el estímulo biliar con colecistoquinina o con comida grasa solo produce un incremento del calibre del conducto hepático común si existe obstrucción biliar.

Se selecciona la prueba de una coledocolitiasis confirmada. El conducto hepático común mide 10 mm en la exploración basal, aumentando a 13 mm tras el estímulo con comida grasa. Verdadero positivo de obstrucción.

Martí-Bonmatí L, Revert-Ventura AJ, Ponce J, Andrés JC, Catalá FJ, Torregrosa P. Radiología. 1989; 31:207-12.



Enema de aire



TÉCNICA CLAVE

187

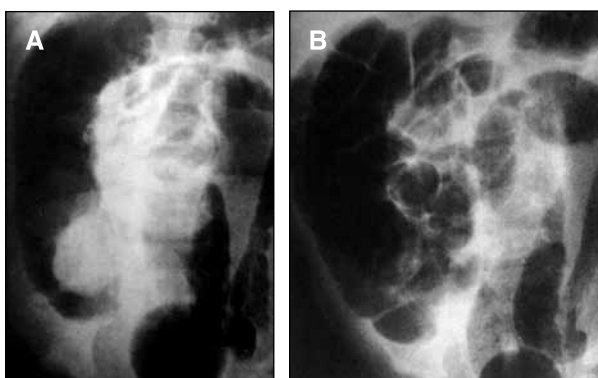
¿Por qué es clave?

Porque el neumoenema sustituye definitivamente al enema de bario como método diagnóstico y terapéutico en la invaginación intestinal del niño.

Esta es la afirmación de los radiólogos pediátricos del Hospital La Fe de Valencia, en base al 90% de éxitos, sobre 30 casos (27 reducciones), porcentaje superior al obtenido, por ellos mismos y otros autores, con el clásico enema de bario.

Se muestra un caso. A: Cabeza de invaginación en la válvula ileocecal. B: Aireación de las asas de intestino delgado tras la desinvaginación.

Menor F, Andrés JC, Cortina H, Olagüe R, Muro D, Andrés V, López J, Vallcanera A, Aparici R. Radiología. 1989; 31:275-8.



Quimioterapia intrarterial en el osteosarcoma



TÉCNICA CLAVE

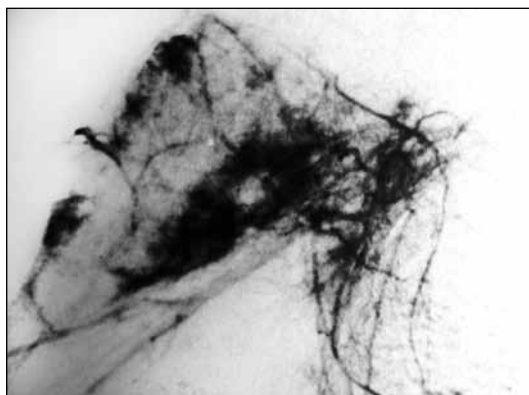
188

¿Por qué es clave?

Porque la quimioterapia intrarterial con cisplatino es un método acreditado en el tratamiento preoperatorio del osteosarcoma. Con esta técnica se obtiene un alto grado de necrosis tumoral con un bajo índice de complicaciones.

Radiólogos, oncólogos y cirujanos ortopédicos-traumatólogos presentan el protocolo terapéutico en 32 pacientes (258 procedimientos) y sus resultados.

Se selecciona un osteosarcoma condroblástico de húmero derecho; fase tardía de inyección de contraste en arteria circunfleja humeral.



Bilbao Jaureguizar JI, Rodríguez Cabello J, Martín Algarra S, Sierrasesumaga L, Martínez de Negri J, Longo Areso J. Radiología. 1989; 31:283-8.



Tumores carcinoides del árbol traqueobronquial

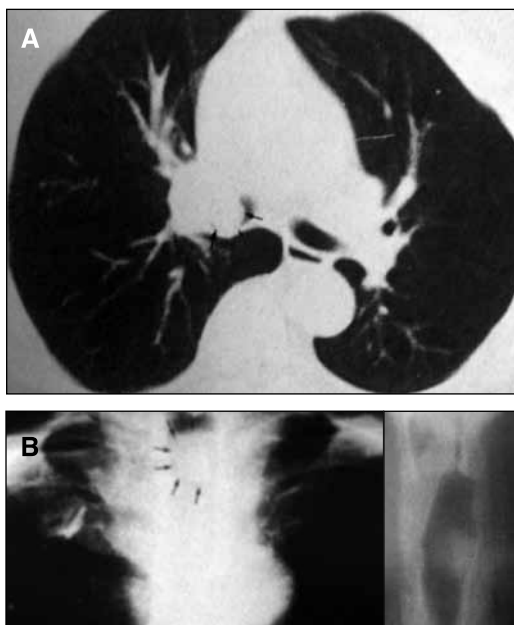
¿Por qué es clave?

Porque, a pesar de su rareza, en el artículo se recogen 7 casos de carcinoides del árbol traqueobronquial; en 5 mujeres y en 2 hombres.

Son tumores de localización preferentemente central y muy vasculares.

Se presentan dos casos. A: Carcinoide central con un componente intraluminal que ocluye casi en su totalidad el bronquio intermedio. B: Carcinoide traqueal que ocupa parcialmente la luz.

Oleaga Zufiría L, Artechegorburu MD, Vega-Hazas Porrúa G. Radiología. 1989; 31:305-11.



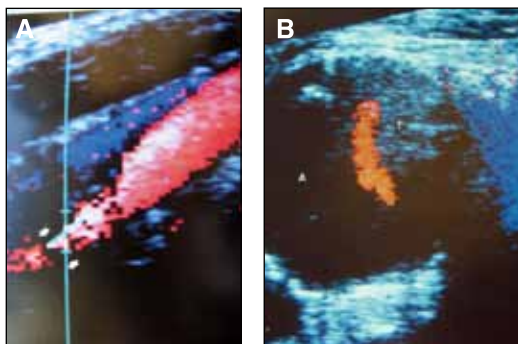
Ecografía flujo Doppler en color

¿Por qué es clave?

Porque también el código de colores es una clave diagnóstica. Como curiosidad, es la primera vez que algunas imágenes se reproducen en color en RADIOLOGÍA.

Son varios artículos consecutivos sobre ecografía flujo Doppler en color en vasos carotídeos, en extremidades y en abdomen.

Entre las numerosas imágenes (se trata de artículos iconográficos), se eligen: A) una mínima estenosis de carótida interna con afilamiento de la luz, pero sin cambios de velocidad, y B) un aneurisma de la aorta infrarrenal parcialmente trombosado en el que se visualiza flujo.



Cantarero JM, Llorente JG, Marcos L, Sánchez Míguez JR, Ferreiro R, Hualde A, Miralles M. Radiología. 1989; 31:333-62.

Patología de la uretra femenina



191

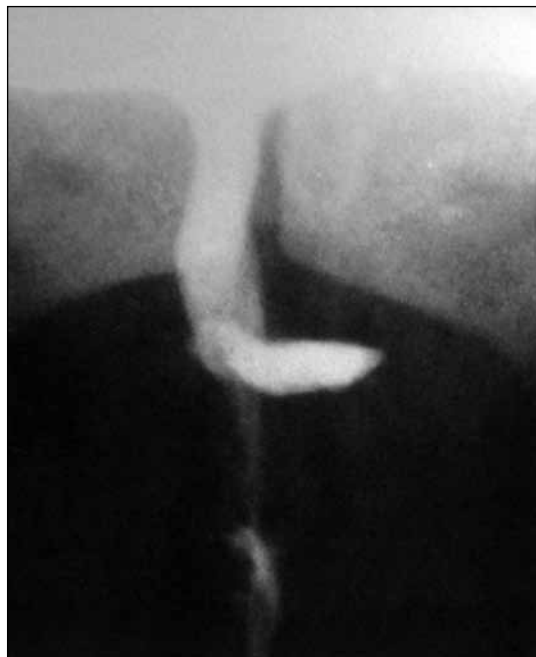¿Por qué es clave?

Porque es una monografía en imágenes sobre una patología poco habitual. Obtuvo el *Primer Premio de Póster* en el Congreso Nacional de Radiología, Barcelona 1988.

Con numerosas imágenes, se describe la anatomía, tanto por cistouretrografía como por ecografía, de la uretra femenina y su patología más frecuente: divertículos, estenosis y tumores.

En imagen, un divertículo uretral que se rellena durante la micción.

García-Castaño Gandiaga B, Gómez Santos D, Álvarez-Linera Prado J, Condado Ampudia A, Wert Ortega R, Ramos Amador L. Radiología. 1989; 31:363-72.



Estudio con TC de alta resolución de los tumores de nasofaringe



192

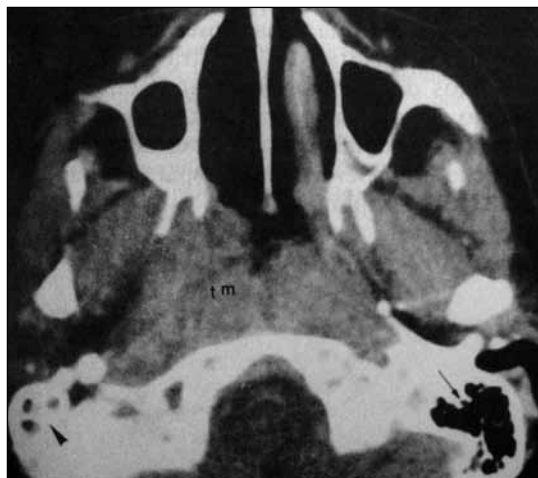
¿Por qué es clave?

Porque es un monográfico que describe la anatomía radiológica y la patología de la nasofaringe mediante TC de alta resolución.

Se estudian 45 pacientes con alteraciones de la nasofaringe. En la patología más frecuente, la tumoral, la TC de alta resolución permite la detección precoz y el seguimiento postratamiento.

En imagen, carcinoma de nasofaringe (tm) que obstruye la trompa de Eustaquio. El oído medio y la mastoides homolateral se encuentran esclerosados.

Alcaraz Mexía MJ, Ramos Amador A, García Álvarez A. Radiología. 1989; 31:373-92.





RM en la lesión focal hepática

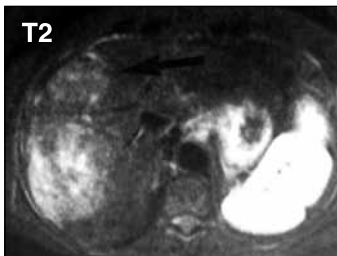
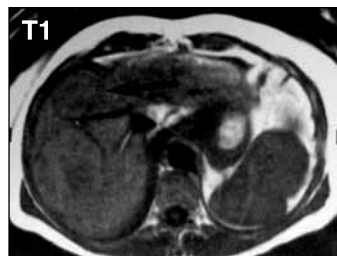¿Por qué es clave?

Porque la RM permite caracterizar las lesiones focales hepáticas con una alta fiabilidad, que es máxima en el diagnóstico de hemangioma, metástasis y carcinoma hepatocelular.

Los autores, con la experiencia de más de 150 lesiones estudiadas, exponen qué secuencias son más útiles y cuáles son los criterios utilizados en el diagnóstico diferencial de las lesiones hepáticas. Valoran detalladamente diversas lesiones focales malignas y benignas.

En imagen, CHC nodular, con nódulo satélite (flecha) sobre cirrosis, isointenso en T1 y discretamente hiperintenso en T2.

Martí-Bonmatí L, Vilar J, Talens A, Torrijo C, Vizcaino I. Radiología. 1989; 31:393-408.



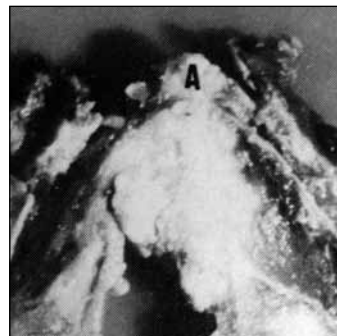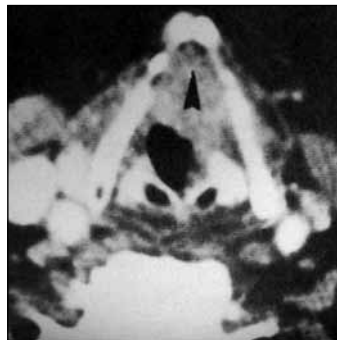Sobre cáncer de laringe

¿Por qué son clave?

Porque constituyen una puesta al día sobre la radiología del cáncer de laringe. Se revisan las técnicas de estudio de la laringe (a) y su anatomía axial (b), la invasión cartilaginosa del cáncer laríngeo (c), la correlación clínico-TC-anatomía patológica (d) y el diagnóstico diferencial (e).

El artículo sobre correlación clínico-TC-anatomía patológica (d) obtuvo el *Premio Fundación XIII Congreso Internacional de Radiología* al mejor trabajo científico publicado en RADIOLOGÍA en 1989. Del artículo c, se selecciona un corte TC a la altura de la glotis y la correspondiente sección axial de la pieza quirúrgica. El tumor de cuerdas y comisura anterior erosiona el ángulo tiroideo (A).

a) Muñoz González A. Radiología. 1989; 31:413-21. b) Muñoz González A, Del Campo del Val L, Gómez León N, Saiz Ayala A, García Pérez M, Rodríguez González R. Radiología. 1989; 31:423-8. c) Muñoz González A, Rodríguez González R, López García-Asenjo JA. Radiología. 1989; 31:429-41. d) Muñoz González A, Saiz Ayala A, López García-Asenjo JA. Radiología. 1989; 31:443-56. e) Villar Esnal R, Roldán Ramos J, Núñez Alonso V, Martínez San Millán J. Radiología. 1989; 31:457-9.



Tomografía computarizada en la localización de los nódulos paratiroides



195

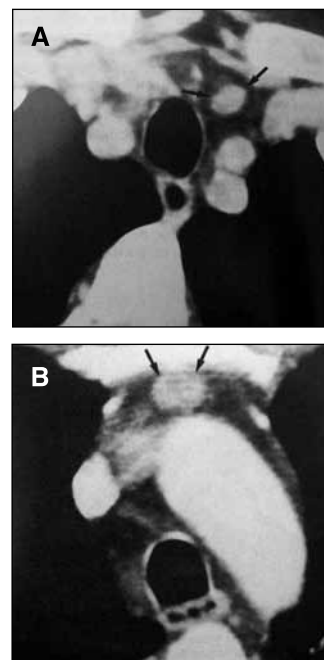
¿Por qué es clave?

Porque es el primer artículo en RADIOLOGÍA sobre TC de las paratiroides.

Se exploran mediante TC cérvico-mediastínica a 13 pacientes diagnosticados de hiperparatiroidismo. La eficacia diagnóstica de la TC en la localización prequirúrgica de los nódulos paratiroides resultó ser del 90%.

A: nódulo paratiroideo izquierdo de localización cervical baja, situado en el ligamento tirotímico. B: nódulo paratiroideo de localización mediastínica anterior, retroesternal, preaórtico.

Ares Vidal J, Ayuso Colella MC, Ayuso Colella JR, Gilabert Solé R. Radiología. 1989; 31:471-5.



Sobre el linfoma gástrico



196

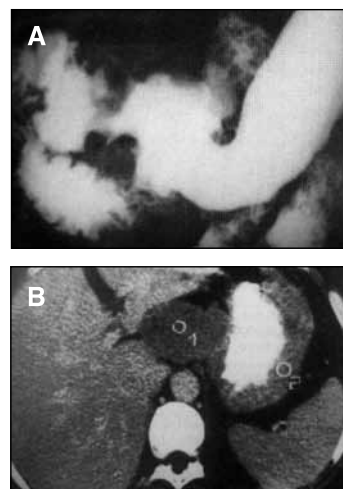
¿Por qué son clave?

Porque el linfoma gástrico primario está aumentando su incidencia. Dos hospitales presentan su casuística: 34 casos (ref. a) y 25 casos (ref. b).

Del primer artículo se destaca la conveniente orientación que debe hacer el radiólogo al endoscopista para que la biopsia alcance la submucosa. En la imagen A, un linfoma gástrico con úlcera aneurismática; el gran acúmulo de contraste sobrepasa los límites teóricos del contorno del antro gástrico.

El segundo artículo subraya la utilidad de completar el estudio gastroduodenal con TC. En la imagen B, engrosamiento de la pared gástrica y adenopatías en tronco celiaco.

a) Hualde Jubera A, Ramos González A, Gallego Gallego MS, González Llorente J, Arenas de Pablo A. Radiología. 1989; 31:549-54. b) Marín Hervás C, Beringola Beringola C, Pardo Rodríguez M, Lamas Lorenzo M, Atienza Saura M, Larrauri J. Radiología. 1989; 31:555-61.



197



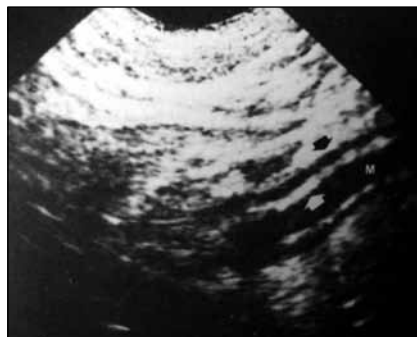Diagnóstico ecográfico de la apendicitis aguda

¿Por qué es clave?

Porque la ecografía con equipos sectoriales de alta resolución es la técnica de mayor rentabilidad en la apendicitis.

El estudio de 125 pacientes con diagnóstico clínico dudoso de apendicitis obtuvo una fiabilidad del 92%. Como dato de interés para el cirujano, la ecografía señaló la localización atípica del apéndice inflamado.

Se muestra un corte longitudinal de un apéndice inflamado en el que se aprecian sus diversas capas. La central, hipoeoica, corresponde a la mucosa inflamada (M); la flecha blanca señala la submucosa hiperecogénica; por fuera de ésta, la muscular hipoeoica (flecha negra); la serosa, más externa e hiperecogénica, se difumina con el resto de estructuras intestinales.



Del Cura Rodríguez JL, Antoñana Larrieta MA, Arrieta Farraro A, Múgica Alcorta B, Ereño Ealo MJ, Sáez Garmendia F. Radiología. 1989; 31:561-7.

198



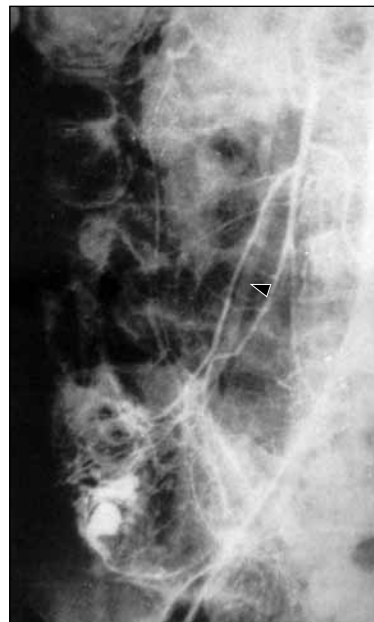Hallazgos angiográficos en la angiodisplasia intestinal

¿Por qué es clave?

Porque la arteriografía abdominal selectiva es la técnica de elección ante una hemorragia digestiva baja recidivante, de causa no aclarada tras las exploraciones radiológicas y endoscópicas convencionales.

Se estudian 8 pacientes con esta infrecuente malformación arteriovenosa localizada en la submucosa del tubo digestivo, con mayor frecuencia en ciego y colon ascendente.

En imagen, angiodisplasia del colon derecho. Intenso teñido mural, con acúmulos de contraste y drenaje venoso precoz (cabeza de flecha).



Llauger Rosselló J, Calonge Calle E, Pérez Martínez C, Palmer Sancho J, Puig Domingo J. Radiología. 1989; 31:569-72.

Ultrasonido de la bolsa escrotal y su contenido



199

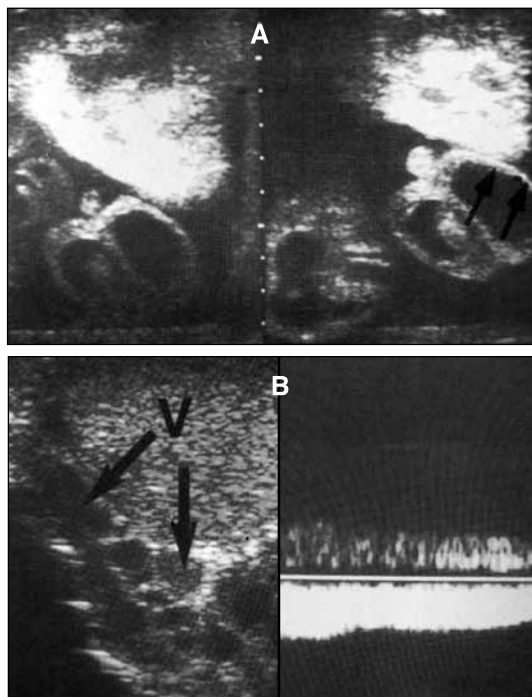
¿Por qué es clave?

Porque es un monográfico en imágenes de la anatomía y patología de la bolsa escrotal y su contenido.

Se revisan las lesiones inflamatorias, la torsión testicular, el traumatismo escrotal, los procesos anecoicos escrotales y los tumores testiculares.

A: Hidrocele fetal intrauterino. B: Varicocele (V) peritesticular cuyo Doppler evidencia flujo venoso.

Pimentel Álvarez MC, Bustos García de Castro A, Sastre Pérez MJ, Madrigal Parrilla JA. Radiología. 1989; 31:647-66.



TC en las fracturas del acetábulo



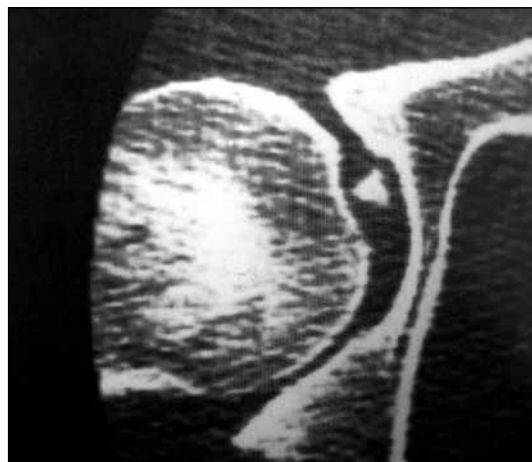200

¿Por qué es clave?

Porque la TC indica la extensión de las fracturas del acetábulo en cuanto a su situación y número, tamaño y posición de los fragmentos. Proporciona al traumatólogo las pistas para que, en la cirugía de cadera, se preserve la función de la articulación.

El artículo referenciado es un nuevo monográfico con numerosos casos de imagen. Se selecciona el caso que presenta un pequeño fragmento óseo en el espacio articular.

Pazos González G. Radiología. 1989; 31:667-95.



En este periodo (1973-1989), las nuevas técnicas (ecografía, TC, inicio de la RM...) y sus aplicaciones clínicas cambiaron el rumbo de la Radiología española. Pero el cambio fue más profundo. Con unas breves notas se reseñan los hitos de esta época fascinante.

- Interés por el Control de Calidad y Costos y por la Protección Radiológica
- Creación de Escuelas de Técnicos en Radiología
- Celebración del XIII Congreso Internacional de Radiología y creación de la Fundación
- Se realizan cursos en España con las grandes figuras de la radiología (entre otros, Eideken, Felson, Fraser, Meyers, Davidson)
- Comienzan los Cursos AFIP de Correlación Radio-patológica
- En 1979 se constituye la Comisión Nacional de la Especialidad y se establece el primer Programa de Formación. Se consolida en España el modelo MIR. Se inicia la evaluación de Hospitales y Servicios para la formación MIR
- En 1984 se reconoce como especialidad independiente el Radiodiagnóstico
- Nueva denominación de la Sociedad (de SEREM a SERAM) en 1986
- Se inauguran muchos y grandes hospitales de la Seguridad Social
- Se adquiere un local para la sede social de la Sociedad y se inaugura la Biblioteca
- Los radiólogos clínicos comienzan a acceder a la Universidad
- Se desarrollan la radiología pediátrica y la intervencionista
- Se inicia la colaboración con el Colegio Interamericano de Radiología
- Se reforman la revista RADIOLOGÍA y los Congresos Nacionales
- Importante incremento de la demanda de exploraciones radiológicas

1990-1996

Radiología española a nivel mundial

Acerca de las indicaciones clínicas de la resonancia magnética



201

¿Por qué son clave?

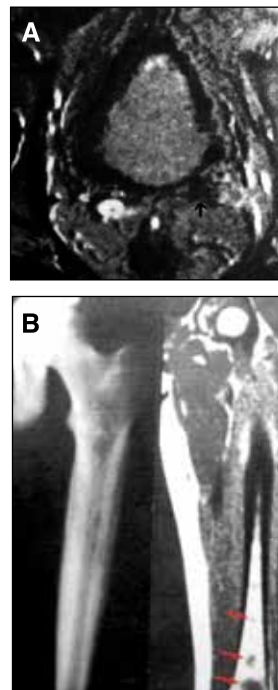
Porque el primer artículo (ref. a) es una puesta al día, en 1990, de las aplicaciones clínicas de la RM en todos los campos del diagnóstico por imagen. El artículo es una completa revisión de la diversa patología en la que está indicada la RM, con una exhaustiva bibliografía. Entre las variadas y numerosas imágenes, se selecciona la figura A: un corte axial T2 densidad protónica en el que se aprecia una hipointensidad de señal de la vesícula seminal izquierda, signo de infiltración tumoral por carcinoma de vejiga.

Otra interesante puesta al día es la aplicación de la RM en el diagnóstico de los tumores musculoesqueléticos (ref. b), técnica preceptiva para determinar la extensión intra- o extraósea. La imagen B corresponde a un tumor de Ewing; en la RM (SE en T1), áreas de baja intensidad de señal en diáfisis y metáfisis distal del fémur que corresponden a metástasis.

La RM está presente en los otros artículos originales y casos de neurorradiología, área de especial dedicación a la que está dedicado el número de abril de 1990.

a) Gómez González J, Caniego Monreal JL, Pedrosa C. Radiología. 1990; 32:15-43.

b) Aparisi F, Muguerza I, Garci JL, Cifrián C, Beltrán J. Radiología. 1990; 32:117-25.



Ultrasonidos: su aplicación en la detección de trombosis venosa portal del adulto



202

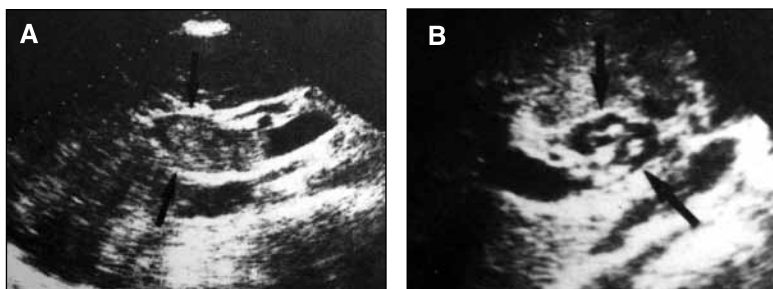
¿Por qué es clave?

Por su casuística: 33 casos de trombosis portal por diferentes causas; la más frecuente, el hepatocarcinoma sobre cirrosis.

En esta serie, 7 trombosis ocurrieron en hígados metastásicos.

Otros hallazgos que suelen acompañar al trombo: dilatación vascular a nivel de la trombosis (fig. A) y circulación colateral periportal (fig. B).

Rodríguez Cuervo MB, Esquitino Jaime D, García Aguayo FJ, Morales Sánchez F. Radiología. 1990; 32:57-60.



Sobre intervencionismo en hígado y vías biliares

¿Por qué son clave?

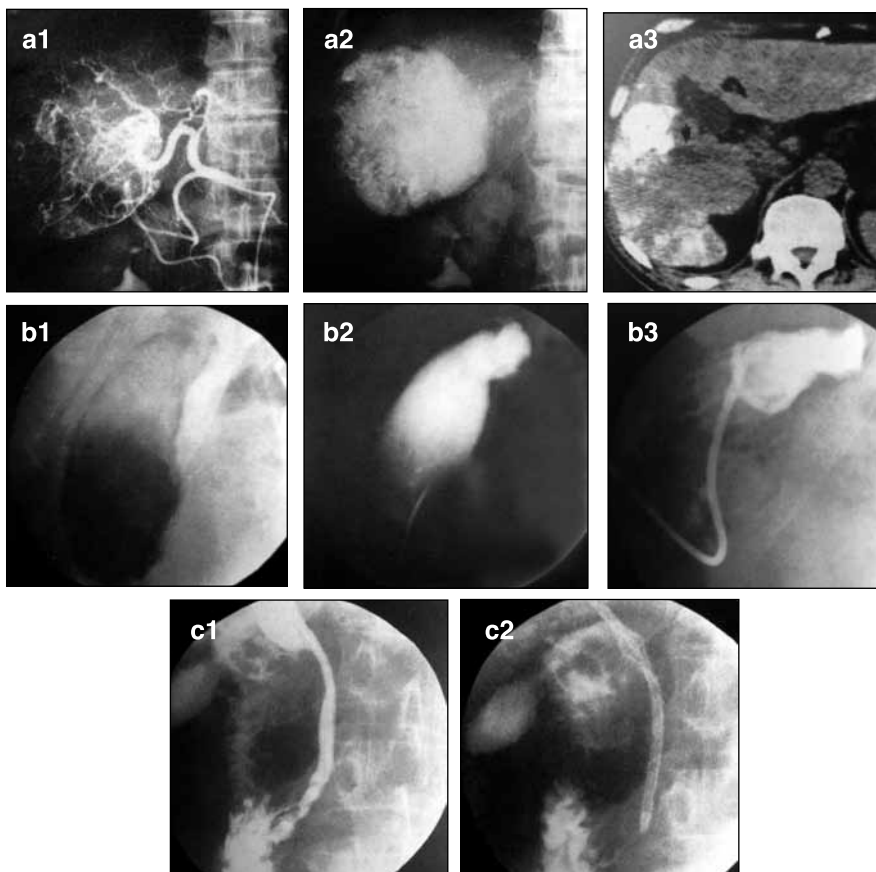
Porque son un ejemplo del nivel alcanzado en el país en radiología intervencionista. El número de mayo de 1990 está dedicado a esta área radiológica. Se opta por tres artículos sobre hígado y vías biliares.

El primero (ref. a) expone la experiencia en 31 hepatocarcinomas no operables, tratados con quimioembolización arterial con lipiodol. En imágenes, voluminosa tumoración hipervascular del lóbulo derecho (fig. a1). Tras la embolización, la radiografía en vacío muestra extensos depósitos de lipiodol en el área tumoral (fig. a2). En la TC realizada a los 10 días, depósito de lipiodol en el área principal, muy reducida, y otros pequeños depósitos (fig. a3).

El segundo artículo (ref. b) trata sobre la colecistostomía percutánea de descarga en el tratamiento de la colecistitis aguda en 30 pacientes. En imágenes, colecistitis enfisematosa puncionada directamente y con catéter intravesicular (fig. b1, b2 y b3).

Los mismos autores (ref. c) muestran su experiencia sobre 74 pacientes con patología maligna biliopancreática tratados con endoprótesis biliar de gran calibre. En imágenes, prótesis corta en neoplasia de vías biliares con buen funcionamiento de la papila (fig. c1) y detalle de la prótesis (fig. c2).

a) Echenagusia A, Camúñez F, Lafuente J, Bañares R, Clemente G, Prieto M. Radiología. 1990; 32:299-303. b) Pinto Varela JM, Guadaño Salvadores V, Villaespesa Díaz C, Ballester García A, García García L. Radiología. 1990; 32:309-13. c) García García L, Pinto Varela JM, Carreira Gómez MC. Radiología. 1990; 32:314-22.



Aplicaciones de la angiodinografía en la valoración morfológica y funcional de las fístulas arteriovenosas en pacientes sometidos a hemodiálisis crónica



204

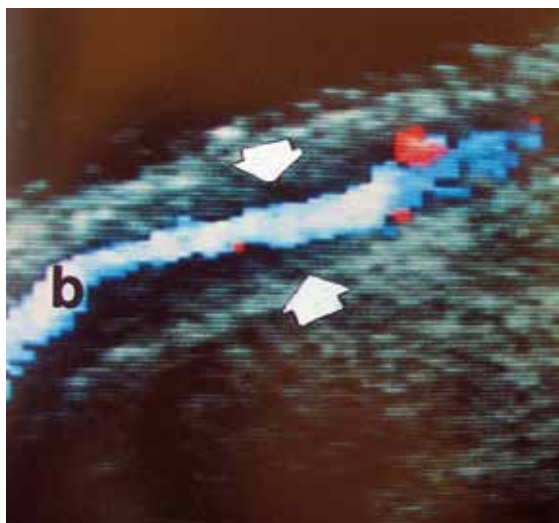
¿Por qué es clave?

Porque mediante la ecografía Doppler-color es posible cuantificar flujos y velocidades para detectar precozmente estenosis que pudieran dar por resultado una trombosis secundaria.

El trabajo obtuvo el Primer *Premio Philips de Investigación en Ultrasonografía Diagnóstica* (3ª edición, 1990).

Entre las numerosas imágenes y esquemas, se selecciona una estenosis. Disminución de la luz venosa (flechas) con aumento de la velocidad sanguínea en la zona estenosada, representada con una variación del color hacia el blanco.

Maynar M, Casal M, Górriz E, Marrero C, Pulido JM, Reyes R, Hortal L, Fernández A, Vega N, Plaza C, Rodríguez J, Palop L. Radiología. 1990; 32:367-81.



Anatomía hepática quirúrgico-radiológica: segmentación tomográfica mediante RM



205

¿Por qué es clave?

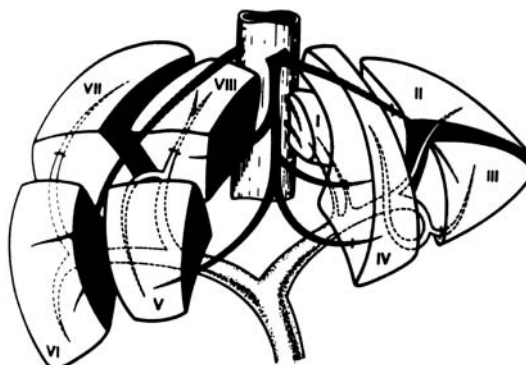
Porque en la cirugía hepática se necesita localizar con precisión las lesiones para su exéresis quirúrgica y, con este objetivo, es muy útil el disponer de una anatomía quirúrgico-radiológica mediante la RM.

Los autores proponen un modelo mixto modificado (sectores y segmentos). Se describe esta segmentación, mediante RM, en los 3 planos tomográficos (transversal, sagital y coronal).

En el artículo, se muestran los distintos planos mediante imágenes potenciadas en T1.

En imagen, un dibujo esquemático con los segmentos hepáticos y los vasos intrahepáticos.

Martí-Bonmatí L, Talens A, Orbis F, Vilar J. Radiología. 1990; 32:387-93.



206



La ecografía y la resonancia magnética en el riñón trasplantado: evaluación de la disfunción del injerto

¿Por qué es clave?

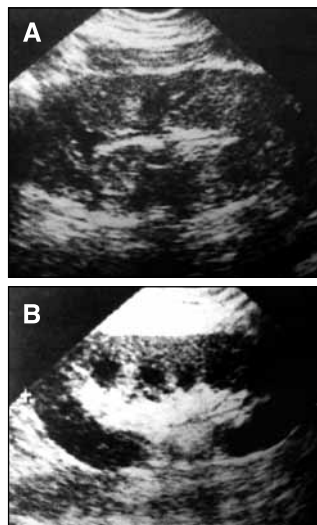
Porque es un trabajo crítico sobre el valor de la ecografía en el riñón trasplantado.

Tanto la ecografía como la RM son muy inespecíficas en el rechazo agudo, por lo que la biopsia renal tiene un papel fundamental. Se muestra la ecografía de dos riñones trasplantados; el de la figura A es un riñón globular con disminución de la grasa sinusal y pirámides prominentes. El de la figura B es ecográficamente normal. Pero ambos se encontraban en un episodio de rechazo agudo.

Donde sí tiene la ecografía un papel fundamental es en el diagnóstico y tratamiento de las complicaciones quirúrgicas y en la localización del sitio de biopsia.

El artículo obtuvo ex aequo el *Premio Fundación XIII Congreso Internacional de Radiología* al mejor trabajo científico publicado en RADIOLOGÍA en 1990.

Martí-Bonmatí L, Menor F, Pallardo L, Vilar J, Andrés JC. Radiología. 1990; 32:394-401.



207



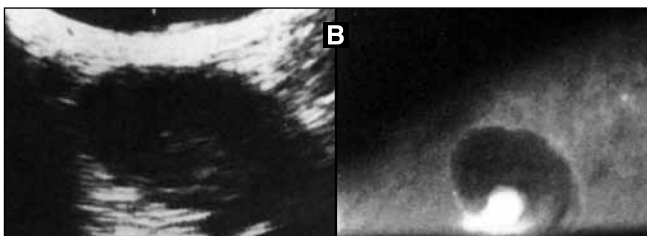
Sobre radiología de la mama

¿Por qué son clave?

Porque el número de septiembre de 1990 es un monográfico sobre la mama. Se seleccionan dos artículos de puesta al día. El primer artículo, *Estado actual del diagnóstico por imagen en el cáncer de mama. Revisión de 1000 casos* (ref. a) obtuvo ex aequo el *Premio Fundación XIII Congreso Internacional de Radiología* al mejor trabajo científico publicado en RADIOLOGÍA en 1990. Imagen A: asimetría glandular por carcinoma medular en zona retroareolar de la mama izquierda.

El segundo artículo, *Manejo del paciente con tumoración mamaria desde el punto de vista radiológico* (ref. b). Imagen B: ecografía y quistografía de un pequeño carcinoma intraquístico.

En estos artículos de 1990 se mencionan la digitalización de la mamografía y la RM mamaria de las que todavía no se dispone de experiencia.



a) Sabaté Díaz J. Radiología. 1990; 32:545-62. b) Vilarrasa Andrés A, Iribar de Marcos M. Radiología. 1990; 32:563-73.

Sobre radiología espacial del tórax



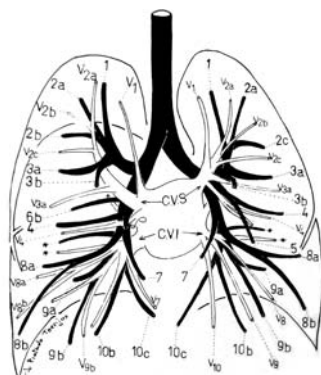
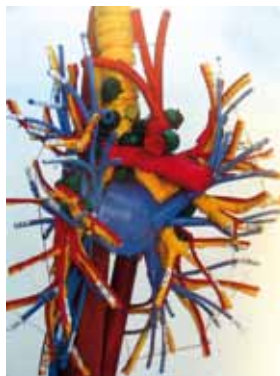208

¿Por qué son clave?

Porque es un interesante número monográfico capitaneado por M. García González, J. Pintado Torrijos y J. Fernández Cruz, con la colaboración de F. Japón Sola, J. A. Fernández Roche, I. Muñoz Alcántara, A. Rodríguez Piñero, B. Silva Moreira y E. Cívico Martín.

De la introducción del Director de RADIOLOGÍA, Luis Ramos: «El doctor García González... ha realizado unos magníficos esquemas, copiados literalmente de las radiografías... proyecciones múltiples, contralaterales, oblicuas, tomografías lineales, TC... bien merece calificar a esta monografía de *Anatomía espacial del tórax*».

Radiología. 1990; 32:621-717.



Tratamiento de las colecciones líquidas pleurales con catéter de drenaje percutáneo



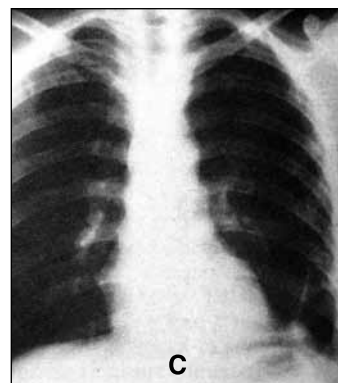
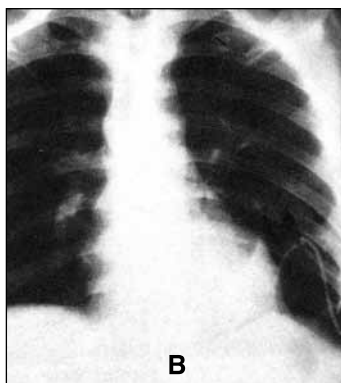
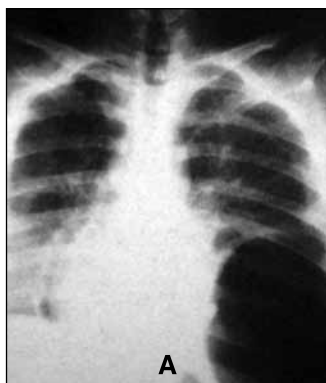209

¿Por qué es clave?

Por su casuística. Se han tratado, con catéter de drenaje percutáneo, 68 colecciones líquidas pleurales, de las cuales 20 eran empiemas.

Se presenta un caso de empiema. A: En el tórax en decúbito, derrame bilateral y gas en cavidad pleural izquierda. B: Control a los 25 días de colocado el catéter; resolución del cuadro. C: Control al mes de retirado el catéter; mínimo engrosamiento pleural izquierdo.

Pinto Varela JM, García García L, Guadaño Salvadores V, Villaespesa C, Benito Moreno L. Radiología. 1990; 32:733-9.



210



La ecografía dúplex-Doppler en el diagnóstico de la hipertensión vascularrenal

¿Por qué es clave?

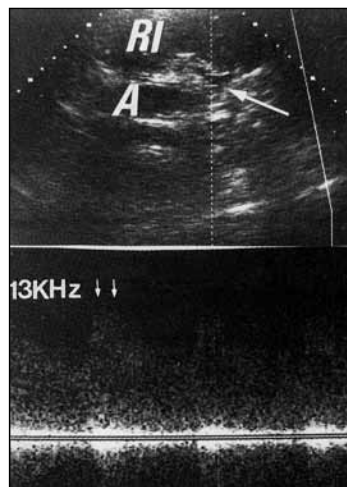
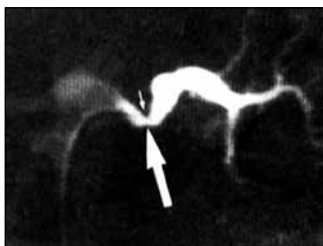Por el potencial papel de la ecografía dúplex-Doppler como test de cribado de la hipertensión vascularrenal.

Se exploran 38 pacientes con sospecha de estenosis de la arteria renal, como paso previo a la arteriografía renal.

La sensibilidad de la ecografía dúplex-Doppler fue del 80% y la especificidad, del 84%.

Se muestra un verdadero positivo de severa estenosis proximal de la arteria renal izquierda. La curva Doppler indica un importante incremento de frecuencias en sístole y diástole.

Martínez Cantarero J, Ávila Rodríguez A, Sánchez Nistal MA, Núñez Alonso V, Medina Benítez A, García Hidalgo E. Radiología. 1991; 33:21-30.



211



Ecografía prostática transrectal

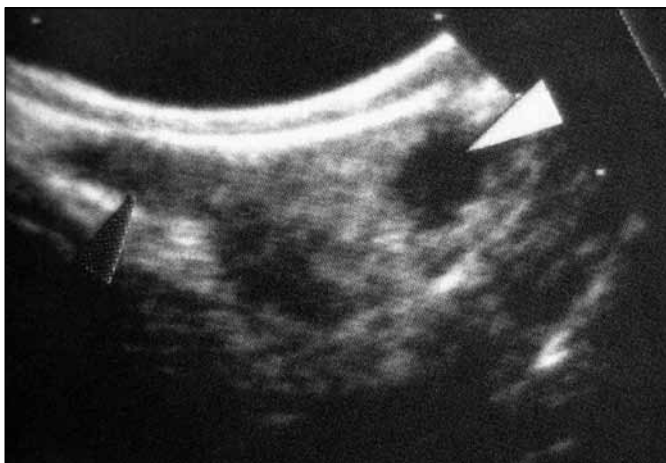
¿Por qué es clave?

Porque la sensibilidad ecográfica en la detección de carcinomas de próstata fue del 100%.

Se revisan 300 pacientes con diferentes patologías: 254 adenomas, 20 prostatitis y 26 carcinomas.

En los carcinomas, el hallazgo más habitual fue una lesión hipoecoica en la próstata periférica.

Nódulo hipoecoico (flecha blanca) que no sobrepasa el borde prostático: carcinoma en estadio A. (La flecha negra señala la vesícula seminal).



Delgado Elípe I, Durá de Pinedo JM, Fernández González MC, Benítez Navío J, Molino Trinidad C. Radiología. 1991; 33:31-5.

Sobre las suprarrenales (detección de masas y masa adrenal como único hallazgo)



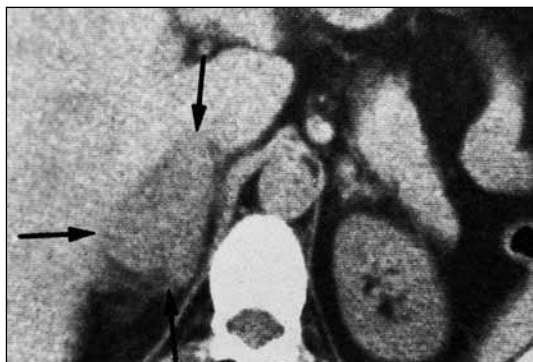
212

¿Por qué es clave?

Porque la sensibilidad de la TC en la detección de masas adrenales es del 94% (referencia a).

En el segundo artículo, que obtuvo el Primer *Premio Radiología Schering*, 1990, el autor estudia el poder discriminador de las variables tamaño y necrosis para diferenciar, por TC, las masas adrenales benignas de las malignas.

Tras considerar los resultados obtenidos en 137 masas adrenales, el autor propone que 4 cm es el tamaño crítico para elaborar una estrategia de actuación en los pacientes con una masa adrenal como único hallazgo clínico-radiológico. La existencia de necrosis en una masa adrenal tiene cierta dependencia, no perfecta, con el tamaño. Pero, aún teniendo en cuenta tamaño y necrosis, no se puede hacer un diagnóstico de masa adrenal benigna o maligna con absoluta certeza. En imagen, masa adrenal derecha que a pesar de su tamaño (6,4 cm) no presenta necrosis. Linfoma no hodgkiniano.



a) Rodríguez González R. Radiología. 1992; 34:239-44. b) Rodríguez González R. Radiología. 1991; 33:75-83.

Valor pronóstico de la TC en los traumatismos craneoencefálicos severos

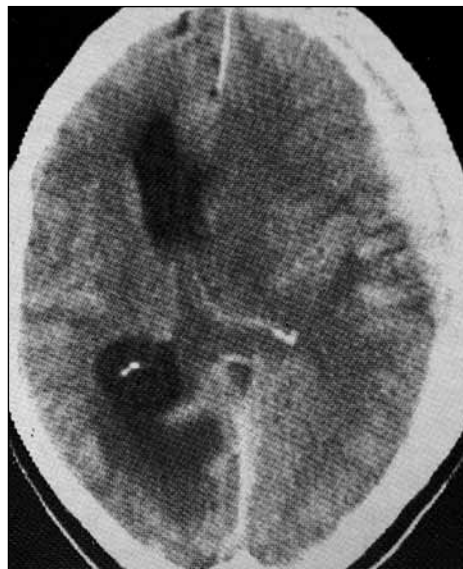

213

¿Por qué es clave?

Porque es un estudio prospectivo de una serie de 65 pacientes con traumatismo craneoencefálico severo a los que se les practicó TC en el ingreso, a las 72 horas y a las 120 horas. Se valora el tipo de lesión, su intensidad y el posible efecto masa en tres aspectos: el colapso ventricular, el desplazamiento de las estructuras de la línea media y la afectación de las cisternas perimesencefálicas. Se parametrizan los hallazgos y se relacionan con los resultados finales. Se comprueba que ciertos hallazgos tienen un pronóstico fatal, mientras que otros tienen un mejor pronóstico.

El artículo obtuvo el Accésit al *Premio Radiología Schering*, 1990. En imagen, hematoma subdural agudo fronto-témporo-parietal izquierdo con importante desviación de estructuras de la línea media.



García-Nieto Onrrubia JJ, Lorenzo Domínguez MT, Martín Sánchez MJ, Sánchez González E. Radiología. 1991; 33:85-92.

214



TÉCNICA CLAVE

TC-angiografía en la valoración de las lesiones malignas hepáticas

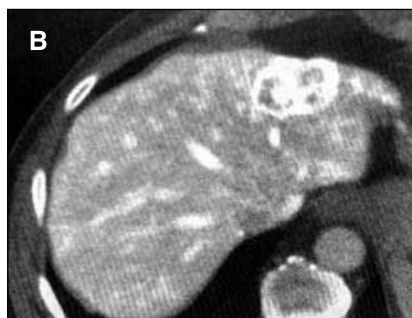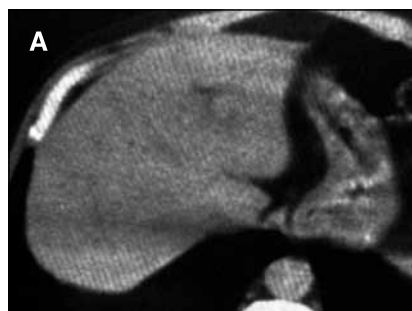
¿Por qué es clave?

Porque los autores consideran que la TC realizada durante la portografía arterial es, en la actualidad, la técnica más fiable para el estudio de las lesiones hepáticas y, por tanto, debe incluirse en el examen prequirúrgico de lesiones potencialmente resecables. La TC-angiografía determina el número de lesiones, su localización y la invasión vascular.

El estudio se basa en 29 pacientes con lesiones hepáticas malignas, primarias o metastásicas, únicas o múltiples en un solo lóbulo, candidatos, en principio, a resección hepática. El artículo obtuvo el *Accésit al Premio Radiología Schering*, 1990.

Se presenta el caso de un paciente con carcinoma de colon. En TC, imagen hipodensa inespecífica en lóbulo izquierdo (A). La TC-angiografía (B) confirma que se trata de una metástasis de 4 cm que capta periféricamente el contraste.

Llauger J, Pérez C, Castañer E, Coscojuela P, De Marcos JA, Pallardó Y, Traid C, Zidán A. *Radiología*. 1991; 33:93-101.



215



ARTÍCULO CLAVE

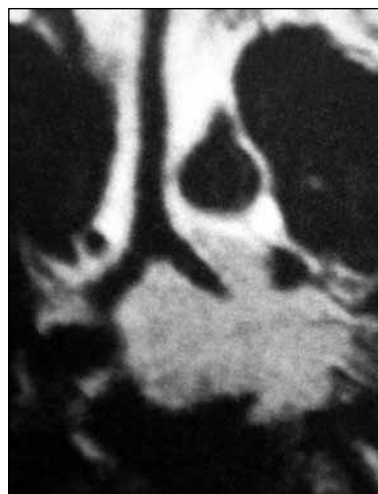Métodos de imagen en el diagnóstico de extensión locorregional del carcinoma de pulmón

¿Por qué es clave?

Porque es una puesta al día del diagnóstico de extensión locorregional, siguiendo la clasificación TNM vigente (1986). Considera las características del tumor pulmonar, ya sea periférico o central, y la detección de adenopatías. Valora las indicaciones de la TC con contraste y dinámica, de la TACAR, de la RM y de la arteriografía; incluso el papel de la tomografía convencional y del esofagograma.

Se expone el caso de un carcinoma central. La RM, por la diferencia de señal tumor-grasa, demuestra la invasión de la grasa mediastínica.

Torres Tabanera M, Vicente Trigueros R, Vicente Romo J, Macías Benítez M, Serrano Ramos F, Rodríguez San Pedro F. *Radiología*. 1991; 33:103-11.



Diagnóstico y manejo de las complicaciones neurológicas del sida con TC y RM



216

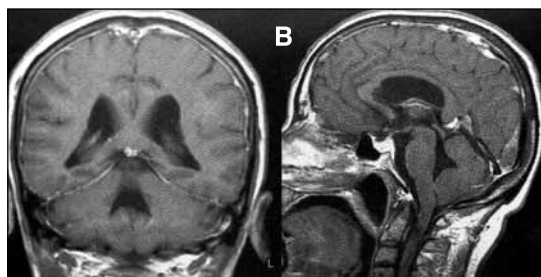
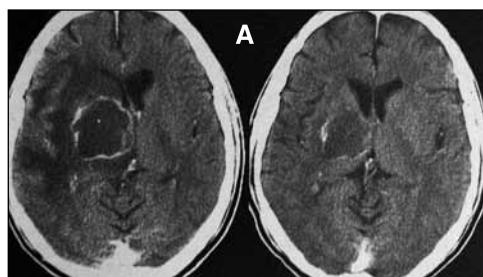
¿Por qué es clave?

Porque es una puesta al día de los patrones radiológicos, mediante TC y/o RM, que orientan el diagnóstico sobre las diversas complicaciones neurológicas en los pacientes con sida. Los patrones radiológicos, asociados a los datos clínicos y analíticos, apuntan al diagnóstico más probable y permiten instaurar un tratamiento medicamentoso empírico.

El artículo obtuvo el *Premio Fundación XIII Congreso Internacional de Radiología* al mejor trabajo científico publicado en RADIOLOGÍA en 1991.

A: Gran lesión con captación anular, edema y efecto masa (izquierda). Franca mejoría tras 2 semanas de tratamiento antitoxoplasma (derecha). B: RM con Gd en una meningitis tuberculosa; captación de contraste en convexidad y tentorio que no había sido demostrada en la TC.

Villoria F, Fortea F, Muñoz L, De la Torre J, Cosín J. Radiología. 1991; 33:147-57.



Acerca del sida y el tórax



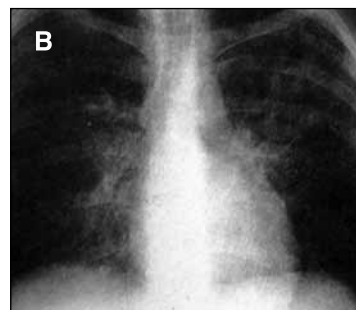
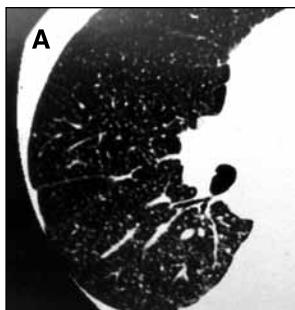
217

¿Por qué son clave?

Porque tres artículos consecutivos abordan el problema de la infección pulmonar en el paciente inmunodeprimido por sida. Las manifestaciones radiológicas por *Pneumocystis carinii* y su diagnóstico diferencial con la tuberculosis (refs. a y b), y con otras neumonías bacterianas (ref. c).

La diseminación miliar (fig. A) y las adenopatías hiliomediastínicas sugieren tuberculosis; mientras que el patrón alveolointerstitial (fig. B) es más frecuente en la infección por *Pneumocystis carinii*.

a) Guembe P, Gordillo I, Moreno S, Hernández L, Quevedo P. Radiología. 1991; 33:159-63. b) Torres Tabanera M, Muñoz Ruiz-Canela JJ, Castaño Carracedo M, Varela Rodríguez R, Serrano Ramos F, Gómez Trujillo F. Radiología. 1991; 33:165-8. c) Torres Tabanera M, Molinero Casares M, Castaño Carracedo M, Algarra García J, Serrano Ramos F, Jiménez-Esparza J. Radiología. 1991; 33:169-72.



218



SIGNO CLAVE

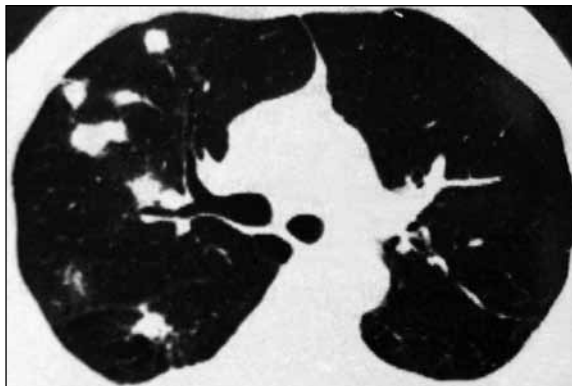
Nódulos *desflecados* en la aspergilosis pulmonar invasiva

¿Por qué es clave?

Porque, según los autores, la presencia de nódulos de pequeño tamaño *desflecados* es el signo TC precoz más frecuente en la aspergilosis pulmonar invasiva.

En un contexto clínico adecuado, como en pacientes con leucemia aguda, se debe realizar TC para buscar signos precoces de aspergilosis pulmonar invasiva (nódulos *desflecados*, signo del halo) e instaurar el tratamiento antifúngico.

En imagen, nódulos *desflecados* en hemitórax derecho.



Pallardó Y, Castañer E, Mata JM, Cáceres J, Calonge E. Radiología. 1991; 33:187-90.

219



REGISTRO CLAVE

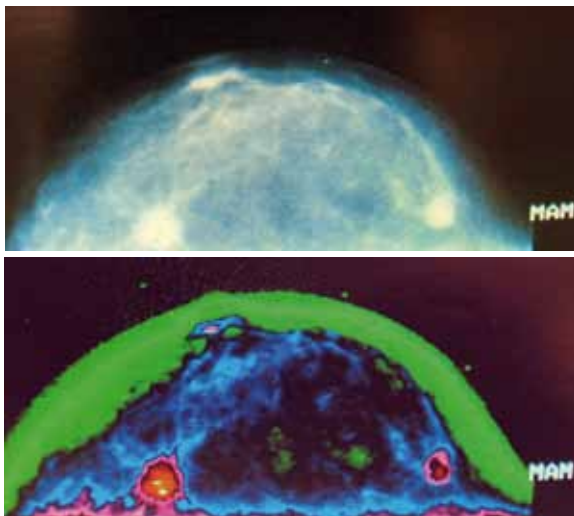
La radiografía digital

¿Por qué es clave?

Porque desde la Universidad de Santiago de Compostela (Radiodiagnóstico e Investigación en Imagen) desean estimular el interés de los radiólogos por la radiografía digital que, según los autores, «un día no muy lejano formará parte de un Departamento de Radiología totalmente digital».

Tras los conceptos básicos, se revisan los sistemas de radiografía digital y las opciones del procesamiento digital de imágenes.

Como ejemplo de las múltiples imágenes del artículo, una mamografía digital a la que se aplica el pseudocolor a cada uno de los niveles de gris del histograma que interese.



Vidal Carreira JJ, Souto Bayarri M, García Tahoces P, González Rivero C, Correa Pombo J, Carrascal Castro F, Carreira Villamor J, Gómez González L. Radiología. 1991; 33:231-9.

Adenoma e hiperplasia nodular focal



220

¿Por qué es clave?

Por ser un artículo de correlación radiopatológica. Obtuvo, como póster, el *Premio en el XX Congreso Nacional de la SERAM*, Valencia 1990. Razón por la que se selecciona del monográfico de imágenes de mayo-junio 1991.

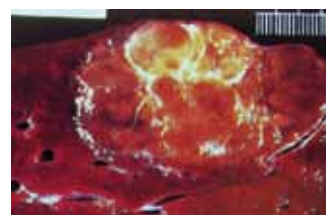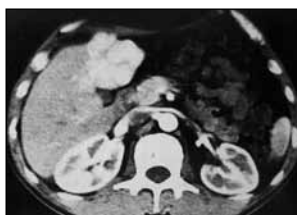Se presentan los hallazgos radiológicos por ecografía, TC, arteriografía e isótopos que orientan el diagnóstico diferencial entre el adenoma y la hiperplasia nodular focal, entidades que han aumentado su incidencia con el uso prolongado de los anticonceptivos orales.

Castañer E, Sanchís E, Pérez C, Sancho FJ, Llauger J, Oliva E. Radiología. 1991; 33:327-34.

ADENOMA HEPATOCELULAR



HIPERPLASIA NODULAR FOCAL



Factores pronósticos radiológicos en la hemorragia intracerebral espontánea



221

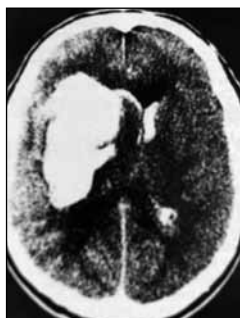¿Por qué es clave?

Por su casuística: 291 casos de hemorragias intracerebrales espontáneas diagnosticadas con TC. Los hallazgos TC se correlacionan con la evolución clínica a los 30 días del comienzo de los síntomas.

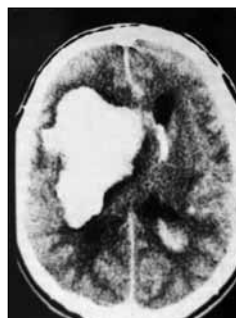
Las hemorragias de peor evolución fueron las de mayor tamaño (o las que aumentan su tamaño, como el caso que se presenta), las localizadas en fosa posterior, y las que presentaban contorno irregular, realce anular, colapso ventricular, hidrocefalia y sangre ventricular o subaracnoidea.

Urtasun Grijalba F, Delgado Bona G, Olier Arenas J, Rezusta Sagasti L. Radiología. 1991; 33:391-7.

AL INGRESO



24 HORAS DESPUÉS



222



Angioplastia láser

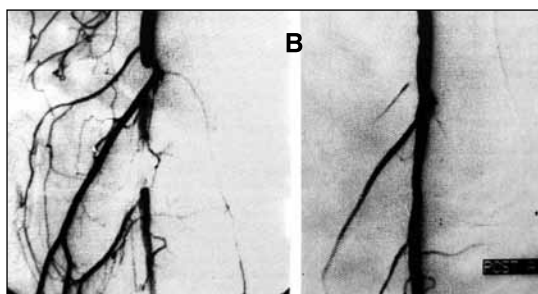
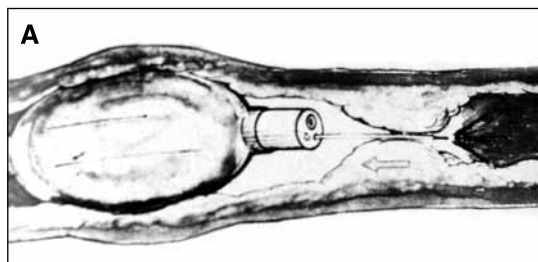
¿Por qué es clave?

Porque es una nueva técnica de revascularización arterial percutánea para el tratamiento de la isquemia de miembros inferiores.

Es una puesta al día sobre la angioplastia láser. Tecnología, mecanismo de actuación y procedimiento, indicaciones, interpretación de resultados, complicaciones y limitaciones.

A: Dibujo del láser actuando con el apoyo de un catéter de balón para mantenerlo centrado en la luz del vaso. B: Oclusión segmentaria de 5 cm en segunda porción de arteria poplítea y el resultado tras la recanalización.

Zubicoa Ezpeleta S, Castaño Llaneza JC, Pérez Aranda JL, Azpeitia Armán J, Perdices Acero C, Matesanz Matesanz J. Radiología. 1991; 33:465-76.



223



Punción y esclerosis de quistes renales con alcohol yodado

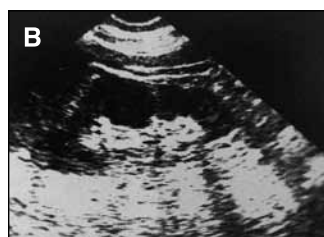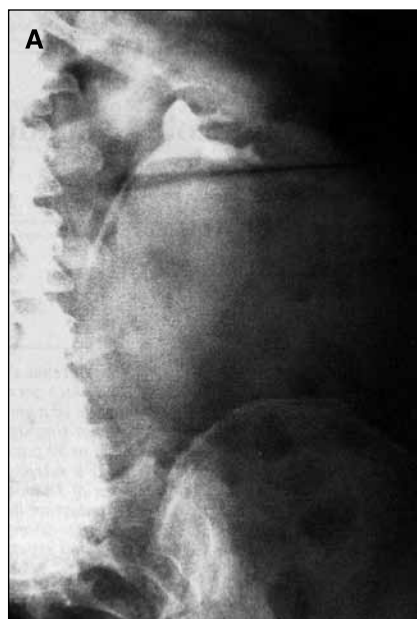¿Por qué es clave?

Por los buenos resultados que obtienen los autores con la escleroterapia con alcohol yodado. En su serie de 35 quistes renales simples, se logró la completa desaparición del quiste en 23; en el resto, una reducción significativa del tamaño.

Se valoran las indicaciones y se describe la técnica.

En la imagen A, gran quiste renal en el polo inferior que ha desaparecido en la ecografía de control a los 12 meses de su esclerosis con alcohol yodado (B).

Trueba Arguiñarena FJ, Fernández del Busto E, Alcalaya Learra R, Pérez González E. Radiología. 1991; 33:521-5.



La ecografía dúplex-Doppler en la valoración de flujos en masas pediátricas



TÉCNICA CLAVE

224

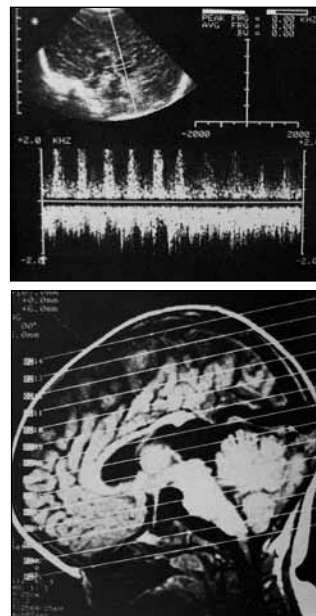
¿Por qué es clave?

Por su conclusión final: «Las características de los flujos en Doppler deben ser interpretadas más como expresión de la arquitectura vascular de la lesión que de la naturaleza benigna o maligna de la misma».

Esta conclusión se basa en el estudio de una serie de 36 masas de etiología múltiple (inflamatoria, benigna y maligna) en pacientes pediátricos. El artículo obtuvo el *Primer Premio Philips de Investigación en Ultrasonografía Diagnóstica*. Edición del año 1991.

Donde el Doppler juega un papel fundamental es en el diagnóstico de las lesiones quísticas de línea media cerebral en el neonato ya que permite la identificación de patología vascular de la vena de Galeno. En imagen, flujos turbulentos de altas velocidades y RM donde se identifica la alteración vascular.

Torres Tabanera M, Vicente Trigueros R, Algarra García J, Parra Sagueras G, Martínez-Piazza D, Ceres Ruiz L, Alonso Usabiaga I. Radiología. 1991; 33:561-6.



La ecografía en la detección de las trombosis venosas profundas de la extremidad inferior



TÉCNICA CLAVE

225

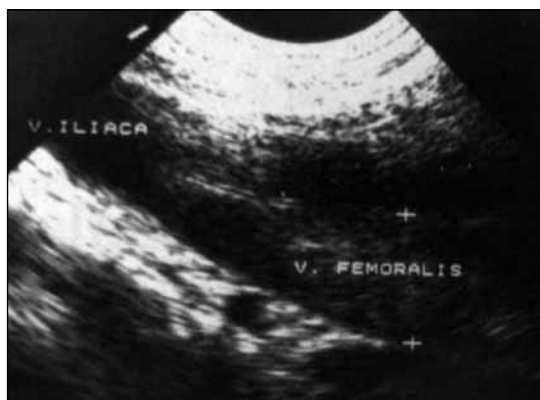
¿Por qué es clave?

Porque, comparada con la flebografía, la ecografía posee una capacidad semejante para el diagnóstico de la TVP por encima de la rodilla y, además evalúa otras posibles alteraciones de partes blandas.

Es un estudio prospectivo de 105 pacientes con sospecha clínica de trombosis venosas profundas (TVP) de la extremidad inferior. Se les efectuó el mismo día una ecografía modo B en tiempo real, o bien ecografía dúplex-Doppler, y una flebografía de correlación.

En imagen, corte sagital de un trombo hiperecogénico de 1,3 cm que ocluye la vena femoral, pero sin alcanzar la vena ilíaca.

Fernández Sánchez J, Buecklein W. Radiología. 1991; 33:579-87.



226



Gadolinio-DTPA

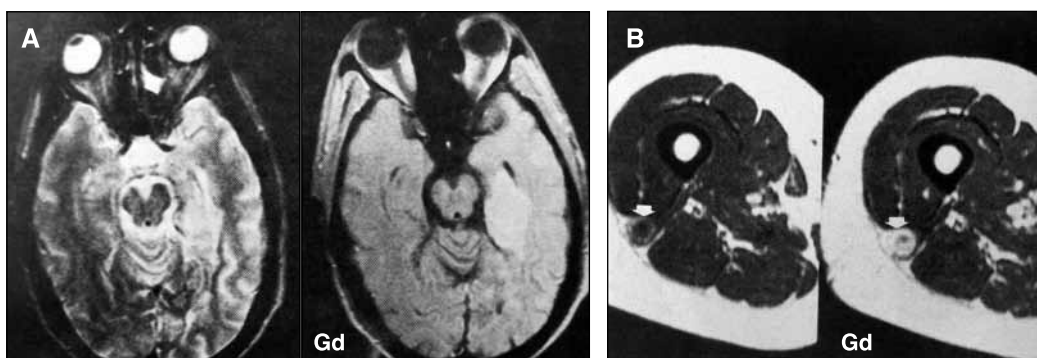
¿Por qué es clave?

Porque el Gd-DTPA (Magnevist®, de Schering) es el primer contraste de gadolinio utilizado en España.

Los autores del primer artículo referenciado ponen de manifiesto su alta seguridad clínica tras habérselo administrado a 529 pacientes con diversa patología en la que estaba indicada la RM con contraste. Como ejemplo de la indicación del gadolinio, se muestra un glioma cerebral (A); la discreta alteración a nivel temporal medial izquierdo se evidencia con alto contraste tras administrar gadolinio.

En el segundo artículo, se valora el Gd-DTPA en el estudio por RM de los tumores musculoesqueléticos. En la imagen B, evidente captación de una recidiva de liposarcoma de muslo.

a) Dualde D, Martí-Bonmatí L, Poyatos C, Ronchera C, Morote V, Caballero E, Ferrer MD. Radiología. 1991; 33:653-5. b) Muntaner Gimbernat L, Bontozoglou N, Beltrán J. Radiología. 1991; 33:691-5.



227



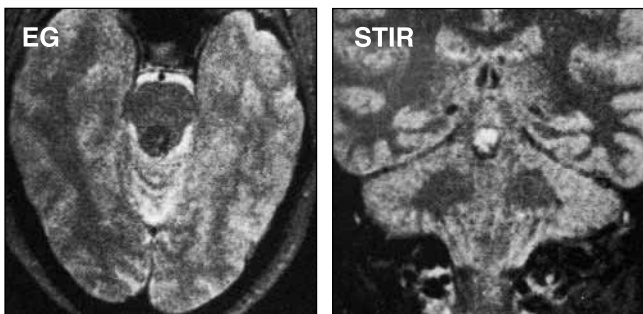
Malformaciones vasculares intracraneales ocultas

¿Por qué es clave?

Porque en la revisión retrospectiva de 22 malformaciones vasculares intracraneales ocultas, la RM fue extremadamente sensible (100%) y característica.

Malformación vascular del mesencéfalo. La imagen típica corresponde a una pequeña lesión nodular con halo periférico hipointenso en todas las secuencias, y con un centro heterogéneo hiperintenso o isointenso. En secuencias eco de gradiente el halo es más hipointenso, y en STIR el centro más brillante.

Pérez González E, Gilabert Úbeda A, Martí-Bonmatí L, Poyatos Ruipérez C, Vilar Samper J, Casanova Estruch V. Radiología. 1991; 33:667-71.



RM en la patología articular de la rodilla



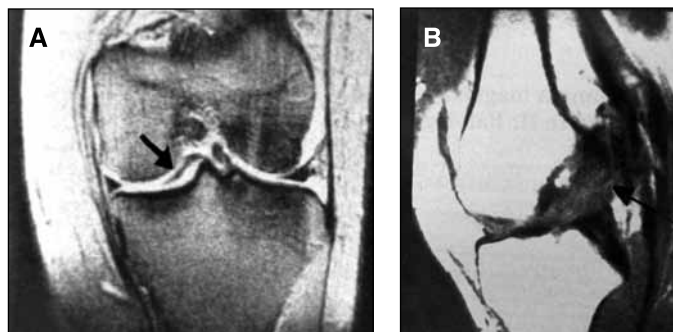
228

¿Por qué es clave?

Porque es una revisión retrospectiva de la fiabilidad diagnóstica de la RM en la patología meniscal y de los ligamentos cruzados. El estudio se basa en la correlación de los hallazgos RM con la artrotomía o artroscopia de 68 pacientes.

Figura A: rotura en *asa de cubo* de menisco interno; línea de rotura vertical con desplazamiento medial de fragmento meniscal (flecha). Figura B: Rotura del ligamento cruzado anterior que está sustituido por una masa hipointensa (flecha).

Paniagua JC, Martí-Bonmatí L, Sanfeliu M, Nebot I, Talens A, Aleixandre A, Martínez-Rodrigo JJ. Radiología. 1991; 33:697-704.



La TC en los aneurismas de aorta abdominal



229

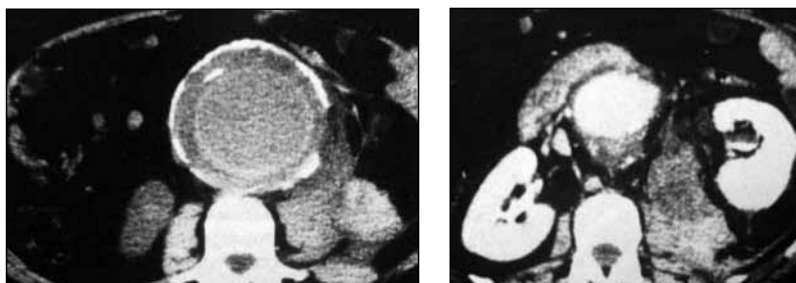
¿Por qué es clave?

Porque es un estudio multihospitalario donde se revisan 109 casos de aneurismas de la aorta abdominal.

La TC ofrece información complementaria al contexto clínico-hemodinámico. Permite establecer distintas pautas de actuación en función de las características del aneurisma, entre otras, la extensión, el diámetro máximo y la existencia de colecciones perianeurismáticas.

Un caso seleccionado: colección hiperdensa por sangrado agudo del aneurisma en zona retroperitoneal y paraespinal izquierda.

López Muñoz C, Montes García A, Balboa Arregui O, Fernández Latorre F, Catalá Puchades F, Fernández Martínez JM, González Añón M, Gutiérrez Julián JM. Radiología. 1992; 34:85-90.



La angiografía en la estadificación y tratamiento del hepatocarcinoma

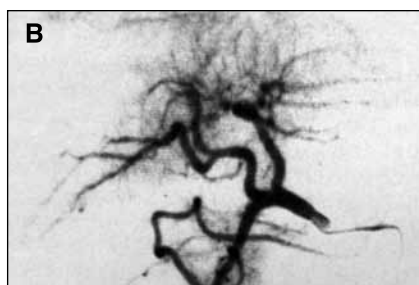
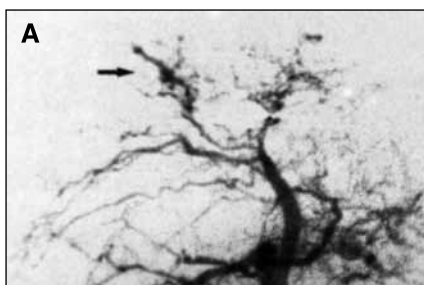
¿Por qué es clave?

Porque la radiología vascular e intervencionista tiene una importancia relevante en el enfoque multidisciplinario de los pacientes con hepatocarcinoma.

En un extenso panel iconográfico, los autores revisan los estudios angiográficos de estadificación, de la embolización prequirúrgica y de los tratamientos intrarteriales.

Imagen A: pequeño hepatocarcinoma del lóbulo derecho, poco vascular (flecha). Imagen B: resultado tras la embolización de la rama aferente tumoral.

Bilbao JJ, Longo JM, Sangro B, Iglesias A, Pueyo J, San Julián MP, Lecumberri FJ. Radiología. 1992; 34:195-207.



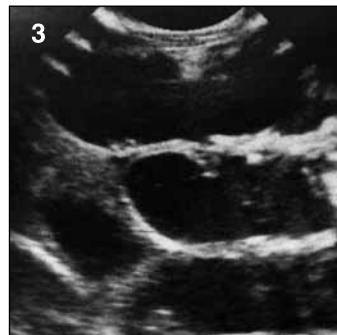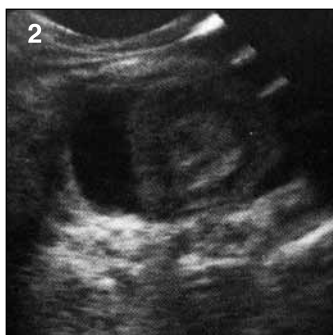
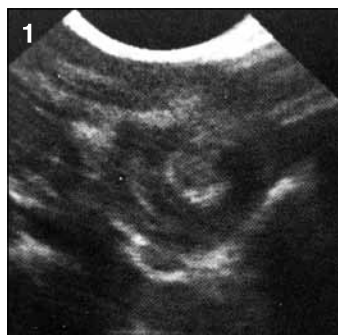La ecografía en la invaginación intestinal en el niño

¿Por qué es clave?

Porque es un método exento de radiación. Los signos ecográficos de invaginación son inequívocos, sobre todo después de replecionar el colon con suero mediante enema.

Una secuencia en imágenes: 1) En epigastrio, imagen en *donut* correspondiente a un corte transversal de la invaginación en colon transversal. 2) Cabeza de invaginación rodeada de suero dentro del colon. 3) Asas de delgado distendidas por suero que ha pasado a través de la válvula ileocecal, una vez resuelta la invaginación.

Costilla García S, Martínez Blanco LC, Álvaro Iglesias E, Martínez Valderrábano V, Palau Benavides MT, García Cosmes S, Jiménez García de Marina JM. Radiología. 1992; 34:245-8.



La ecografía uretral



232

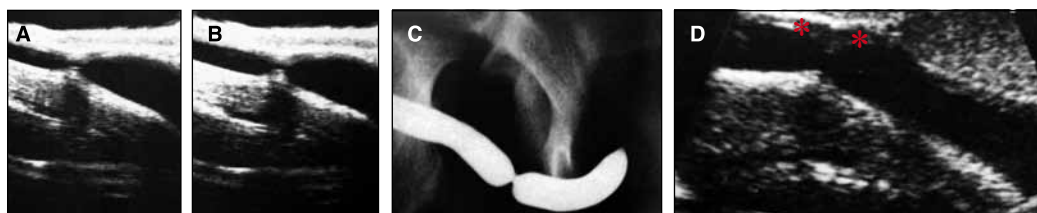¿Por qué es clave?

Porque la ecografía es una técnica útil para la valoración de las estenosis uretrales y, en especial, el calibre y la extensión del segmentoestenótico. Dos artículos lo demuestran.

Del primer artículo se selecciona una estenosis uretral (A) que no cambia de calibre al aumentar la presión del líquido introducido (B).

Del segundo artículo, una zona de estenosis corta (C) meses después de la reparación de una rotura traumática de la uretra. La ecografía demuestra la espongiofibrosis (asteriscos) como causa de la estenosis (D).

a) Maldonado L, Cuñat A, Gil M, Chuan P. Radiología. 1992; 34:249-52. b) García Laborda E, De la Torre Fernández J, Obaidat Hamed IS, Ferrer Vergara AL, Pérez Aznar JM, Moncada Iribarren I. Radiología. 1992; 34:413-7.



Claves en la semiología del hematoma cerebral en RM



233

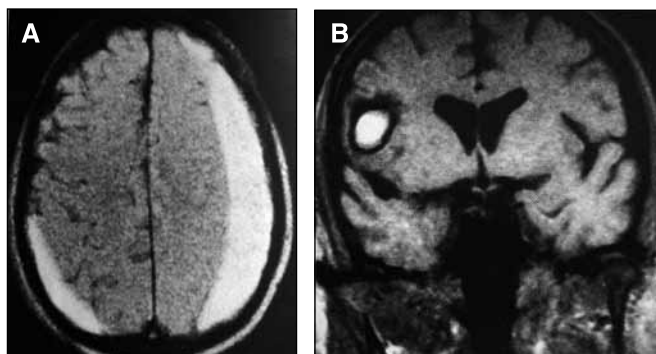
¿Por qué es clave?

Porque se puede determinar la antigüedad del hematoma cerebral y seguir su curso, ya que su evolución histológica en el tiempo se traduce en cambios en la intensidad de la señal.

Se expone la representación esquemática en escala de grises de las intensidades de señal en las diferentes fases del hematoma, tanto en las imágenes potenciadas en T1 como en T2, y la aproximación histológica de la lesión. De los numerosos ejemplos, se seleccionan dos.

Imagen A: EG-T1 axial. Hematoma subdural subagudo bilateral. Colecciones hiperintensas (por la metahemoglobina extracelular). Imagen B: EG-T1 coronal. Hematoma crónico. Colección hiperintensa (por la metahemoglobina extracelular) con halo hipointenso (por la ferritina).

Galant J, Poyatos C, Martí-Bonmatí L, Martínez J, Ferrer D, Celda B, Dualde D, Talens A. Radiología. 1992; 34:313-22.



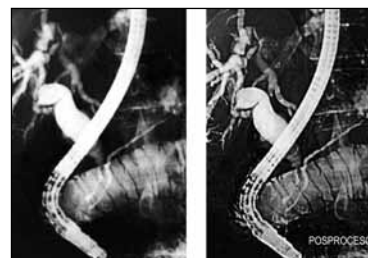
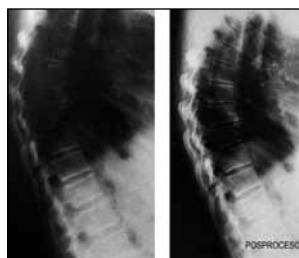
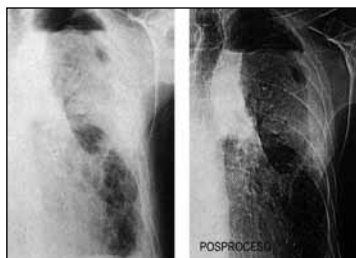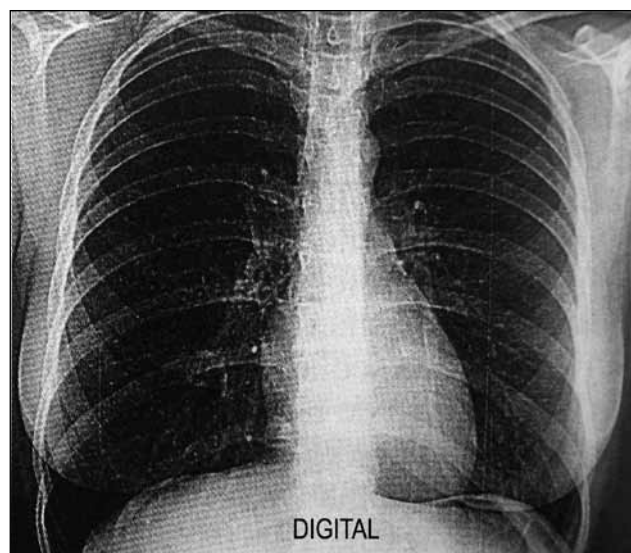
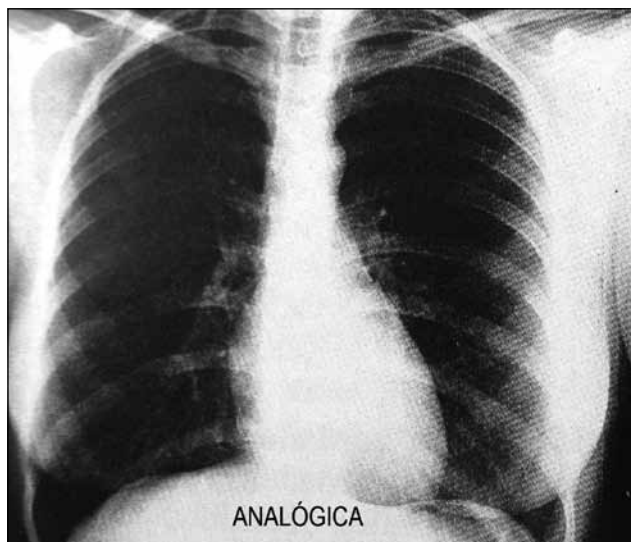
¿Por qué es clave?

Porque los radiólogos españoles dispusieron de una excelente monografía en el número de septiembre de 1992, realizada por el Servicio de Radiodiagnóstico del Hospital Universitario Príncipe de Asturias de Alcalá de Henares, con la colaboración del Servicio de Radiología Pediátrica del Hospital Materno-Infantil Vall D'Hebron de Barcelona.

Tras una profética introducción de Javier Lucaya sobre la radiología digital, se siguen diversos capítulos técnicos con abundantes esquemas e imágenes: conceptos generales sobre radiología digital, la integración PACS-RIS-HIS, la telerradiología, el PCR y el papel de la estación de trabajo.

Completan la monografía los artículos sobre la fiabilidad y ventajas dosimétricas de la radiología digital en el tórax, en el estudio de la patología pancreatobiliar, en mamografía, en histerosalpingografía y en pediatría.

Autores por orden alfabético: Aguado Bustos F, Álvarez Sanz MC, Cárdenas Olivares JL, Carreño Pedemonte JC, Cruz Díaz, MA, Escribano Vera J, Fernández Martínez MI, Fraile Moreno E, Izquierdo Sancho C, Jiménez Jurado D, Lucaya Layret J, Martel Villagrán J, Martín Santos FJ, Montero Rey D, Piqueras Pardellans J. Radiología. 1992; 34:459-537.



Estudio clínico-radiológico de la parálisis facial



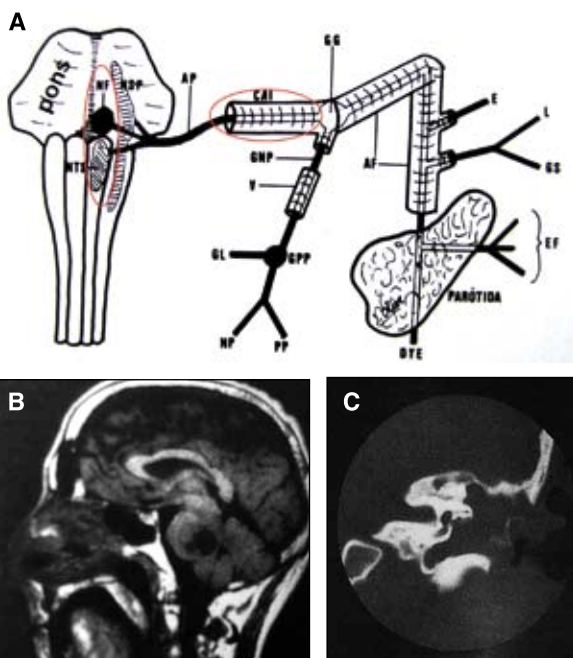
235

¿Por qué es clave?

Por su casuística: 159 pacientes con parálisis facial de diversas causas. El nivel de afectación del nervio facial, según la clínica, y la patología básica del enfermo influyeron en la elección del método de estudio.

En el esquema A se constata el largo trayecto del nervio facial. Como ejemplos de su afectación en distintas zonas (enmarcadas en óvalos rojos), se muestran un glioblastoma multiforme en el puente cerebral y pedúnculo cerebeloso (B), y un colesteatoma gigante que ha destruido la cadena osicular, erosionando las paredes de la caja y extendiéndose al seno geniculado (C).

Olier J, Bacaicoa MC, Guridi J, Gil JL, Elcarte F, Delgado G. Radiología. 1992; 34:323-7.



US en tiempo real como guía en la biopsia de lesiones torácicas



236

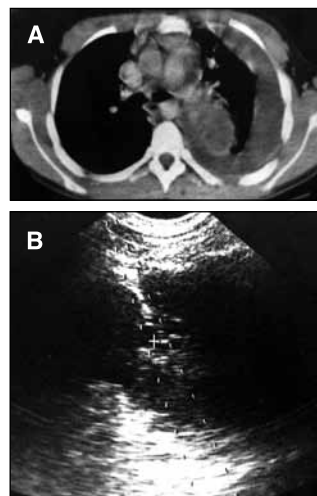
¿Por qué es clave?

Por los resultados en una amplia serie de lesiones torácicas: se obtuvo el diagnóstico correcto en más del 95% de los casos, sin ocasionar ningún neumotórax.

Se han realizado 105 biopsias percutáneas de lesiones torácicas dirigidas por ultrasonografía en tiempo real. Se puncionaron 72 lesiones pulmonares que contactaban con la pared, 24 lesiones localizadas en alguno de los tres compartimentos mediastínicos y 9 lesiones de pared.

En la imagen A, masa mediastínica posterior izquierda con derrame pleural. Imagen B: ecografía vía intercostal posterior izquierda; se visualiza la masa y, como imagen lineal hiperecogénica, la aguja de punción. Diagnóstico: sarcoma de Ewing.

García Vila JH, Saiz Pachés V, Esteban Ricos MJ, Doménech Iglesias A, González Añón M, González Vila S, Montes Benito H, Torres Gil V. Radiología. 1992; 34:575-81.



237



Sobre tumores retroperitoneales

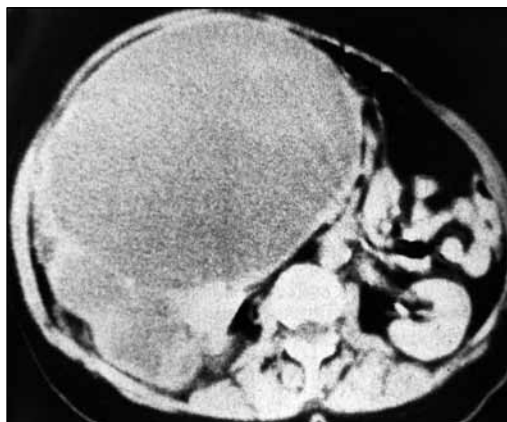¿Por qué es clave?

Porque es un estudio retrospectivo que intenta valorar el potencial de la TC en la caracterización histológica de los tumores retroperitoneales.

Se presentan 21 tumores retroperitoneales, excluidos los de vísceras retroperitoneales y las adenopatías. El tipo más frecuente (7/21), el liposarcoma.

Conclusión: la TC es un método fiable para la valoración del origen y la extensión de los tumores retroperitoneales, pero solo en algunos casos puede contribuir a su caracterización tisular.

En imagen, liposarcoma mixoide con su típica densidad líquida, con cápsula y calcificación.



Dualde D, Domingo ML, Martínez J, Aleixandre A, Morote V. Radiología. 1992; 34:627-31.

238



Ecografía después del trasplante hepático

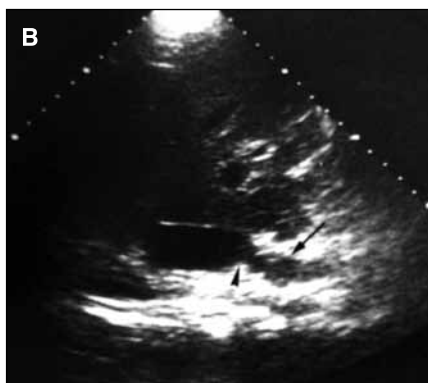
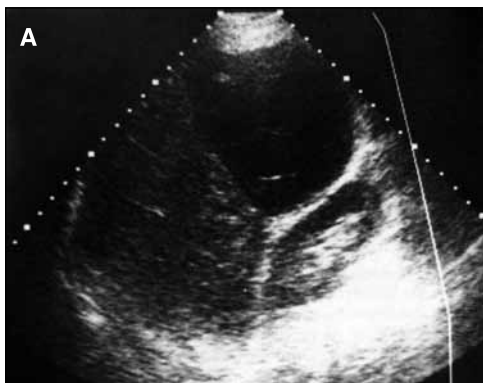¿Por qué es clave?

Porque la ecografía en tiempo real y el eco-Doppler sirven para el seguimiento del trasplante hepático reciente, sobre todo de las colecciones líquidas, y para excluir otras complicaciones, tales como la trombosis de la arteria hepática y la obstrucción de la vía biliar.

Se estudiaron 26 pacientes, realizándose 75 estudios ecográficos.

Imagen A: Colección líquida subhepática: biloma. Imagen B: Trombosis de la vena cava inferior (flecha) justo por debajo de la anastomosis (cabeza de flecha).

Martínez Serrano JM, Reus Pintado M, Abellán Atienza J, Benedicto Orovitg JM, Miras López M. Radiología. 1992; 34:643-7.



Neurolisis del tronco celiaco bajo control de TC



TÉCNICA CLAVE

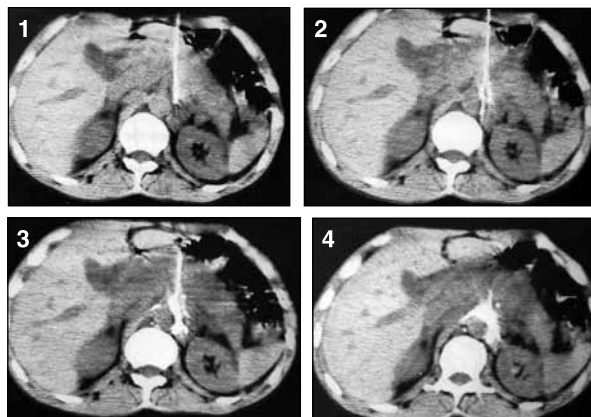
239

¿Por qué es clave?

Porque la TC facilita una precisión absoluta tanto en el control de la punta de la aguja como en la difusión del alcohol contrastado que se inyecta en los ganglios del plexo celiaco. Porque proporciona una analgesia duradera en pacientes con carcinoma pancreático irresecable.

Los autores describen la anatomía del plexo celiaco, las distintas vías de abordaje y el procedimiento.

Se selecciona la secuencia de una neurolisis por abordaje anterior a los ganglios del plexo celiaco.



Longo Areso JM, Bilbao Jaureguizar JJ, Mansilla Legorburu F, Ruza Pérez-Barquero M, Iglesias Castañón A, Lecumberri Olaverri FJ, Eleno Álvarez A. Radiología. 1993; 35:77-84.

Quistes de duplicación, mesenterio y omento



ARTÍCULO CLAVE

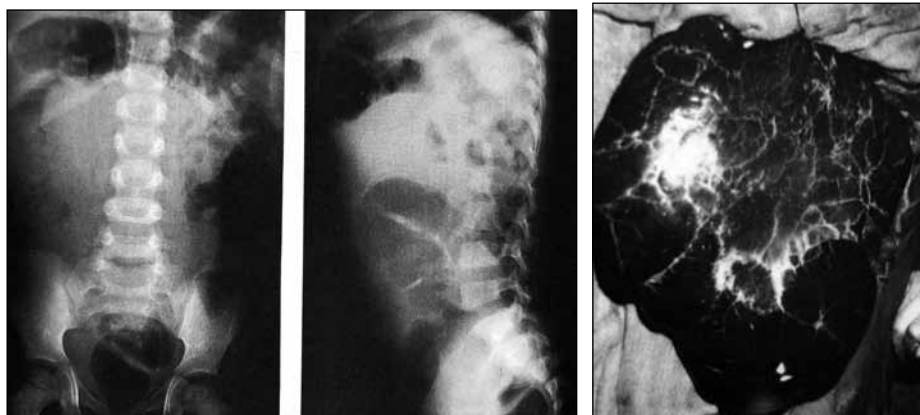
240

¿Por qué es clave?

Por la rareza de estas malformaciones abdominales. Durante 20 años fueron diagnosticados 16 casos: 7 duplicaciones entéricas (4 antropilóricas, 2 ileales y 1 cólica) y 9 linfangiomas (6 de mesenterio, 2 de epiploon y 1 retroperitoneal).

Se muestra un caso. Varón de cuatro años con abdomen prominente y oleada ascítica. En la radiografía simple de abdomen, apertura y desplazamiento posterior de asas de intestino delgado que, en un paciente con ascitis, es prácticamente patognomónico de quiste de epiploon. De la pieza quirúrgica se extrajeron 2300 ml de contenido.

Esteban Ricós MJ, Aparici Izquierdo R, Olagüe de Ros R, Cortina Orts H. Radiología. 1993; 35:95-106.



241



TC de peñasco

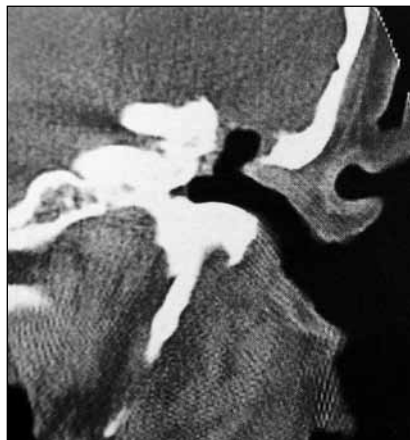¿Por qué es clave?

Por la utilidad de la TC en la localización preoperatoria del colesteatoma.

Sobre los 28 casos estudiados, se establece la correlación entre los hallazgos TC y los quirúrgicos. La TC de alta resolución presenta una sensibilidad del 91% y una especificidad del 57%.

Los autores resaltan la importancia de conocer, antes de la cirugía, la erosión de las diferentes estructuras y las posibles malformaciones congénitas.

En imagen, gran colesteatoma del oído derecho que ocupa la totalidad de la caja timpánica. Destrucción completa de la cadena de huesecillos. Rotura del *tegmen tympani*. Destrucción del espón suprarretrotimpanal.



Ferrer MD, Espinós MA, Molina A, Martínez-Rodrigo J, Galant J. Radiología. 1993; 35:185-90.

242



Sobre caracterización de la lesión hepática

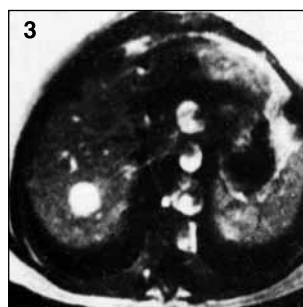
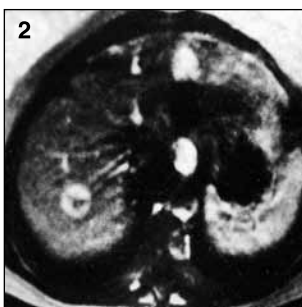
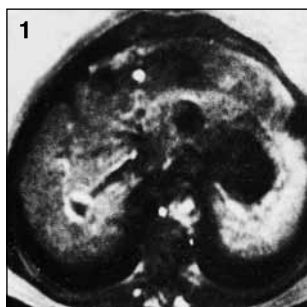
¿Por qué son clave?

Porque sigue vivo el intento de resolver un diagnóstico de gran interés clínico: la caracterización de la lesión focal hepática.

En el primer artículo referenciado (a) se ofrece una visión global del diagnóstico diferencial de la lesión focal primitiva por RM. Los tres artículos siguientes abordan la problemática del hemanangioma: sus manifestaciones con las distintas técnicas de imagen (ref. b), su diferenciación con las metástasis en el estudio dinámico con Gd (ref. c) y la comparación entre la RM y el SPECT en su localización y caracterización (ref. d).

La secuencia dinámica (del artículo c) muestra la captación periférica hiperintensa del hemanangioma, el relleno centripeto y la captación homogénea que persiste en cortes tardíos.

a) González Hernando C, Pastrana Ledesma M, Minaya Bernedo J, Ramos González L. Radiología. 1993; 35:393-401. b) Vargas Serrano B, Rodríguez Romero R, Ramos González L. Radiología. 1993; 35:387-92. c) Ferrer MD, Martí-Bonmatí L, Martínez-Rodrigo J, Galant J. Radiología. 1993; 35:247-52. d) Galant Herrero J, Martí-Bonmatí L, Sopena Monforte R, Caballero Calabuig E, Martínez-Rodrigo J, Ferrer Puchol D, Paniagua Escudero JC. Radiología. 1993; 35:403-7.



Abordaje biliar percutáneo dirigido por ultrasonografía



TÉCNICA CLAVE

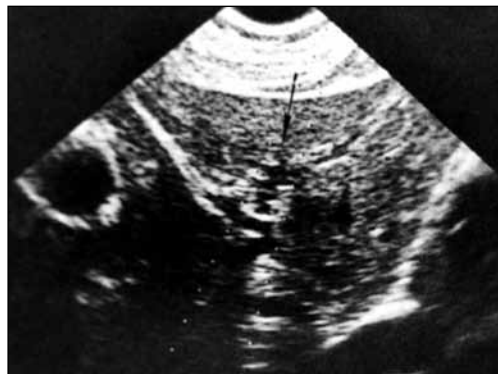243

¿Por qué es clave?

Porque el abordaje de la vía biliar con ecografía fue técnicamente factible en 102 pacientes de los 103 de la serie. Se evitó la radioscopia para realizar una colangiografía transparietohepática o los drenajes biliares.

Se exponen las consideraciones anatómicas, los detalles técnicos y las ventajas del procedimiento, entre ellas, evitar la radiación y posibilitar una aproximación sistemática al lóbulo izquierdo hepático.

La imagen muestra el trayecto seguido (flecha) para canalizar la confluencia de los conductos biliares de los segmentos II y III en el abordaje de la vía biliar por el lóbulo izquierdo.



García Vila JH, Saiz Pachés V, Gil Sánchez S, Gómez Fernández-Montes J, Sangüesa Nebot C, Ambit Capdevila S, De Lázaro Molina S. Radiología. 1993; 35:253-9.

Tomografía computarizada en el linfoma renal



ARTÍCULO CLAVE

244

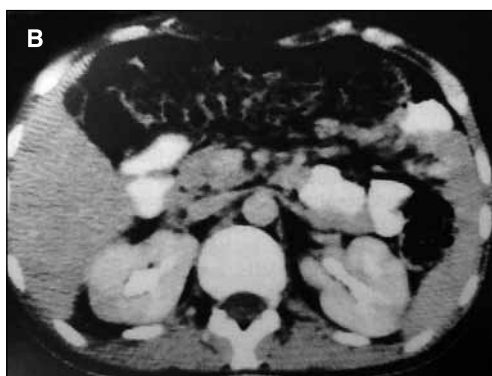
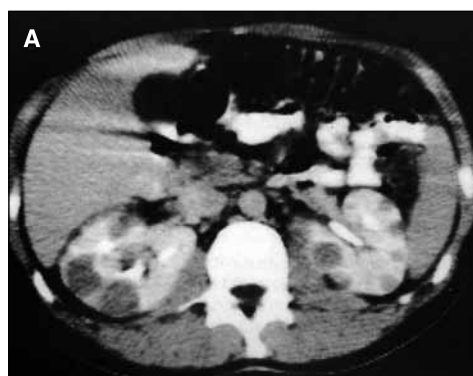¿Por qué es clave?

Porque es una revisión de la afectación renal por linfoma en una serie de 18 pacientes, incluyendo un caso excepcional de linfoma renal primario que se presentó como nódulos renales bilaterales, sin adenopatías ni afectación de otros órganos.

El artículo obtuvo un *Premio Radiología Schering*, edición 1994.

Se muestra una de las formas de presentación del linfoma renal: nódulos renales bilaterales que no se realzan con el contraste (A) y que desaparecen tras el tratamiento (B).

De la Torre Fernández J, Hernández Moreno L, Lafuente Martínez J, Pérez Díaz M, Alarcón Rodríguez J, Prieto Martín ML, Abellas Rosende A. Radiología. 1993; 35:313-8.



Estereotaxia mamaria

¿Por qué es clave?

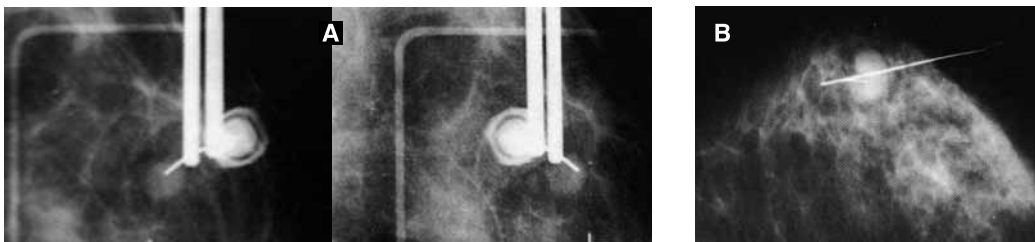
Porque supone un avance en la radiología de la mama.

Los autores, en dos artículos consecutivos, exponen su amplia experiencia en la punción aspiración con aguja fina, guiada por estereotaxia, de 127 lesiones no palpables de mama (fig. A), y en el marcaje preoperatorio de 93 casos (fig. B).

Se desarrolla la técnica, resultados e indicaciones de ambos procedimientos.

Los autores proponen la constitución de Unidades Especializadas en Diagnóstico Mamario en aquellos centros donde se realice un importante volumen de mamografías de cribado.

López Ruiz JA, Saralegui Prieto I, Marco Cacho A, Rodríguez Arzadun JA, Martínez Álvarez A, Vidales Arechaga L, Iraola Garay I, Echevarría Uruga J, Zabalza Estévez I, Aperribai A, Acinas O, Álvarez J. Radiología. 1993; 35:415-29.



Gastrostomía percutánea

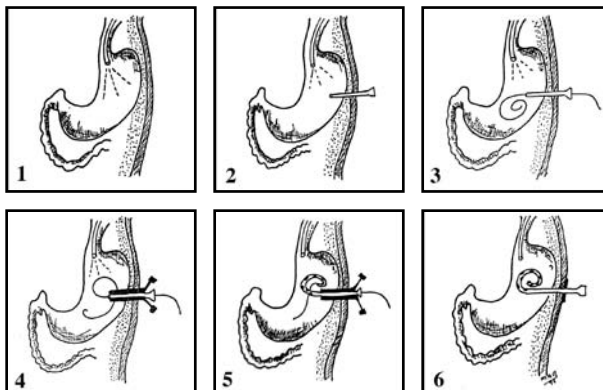
¿Por qué es clave?

Porque la gastrostomía percutánea para alimentación enteral con técnica de Seldinger es un procedimiento seguro y de rápida realización según la experiencia de los autores que han realizado con éxito 41 procedimientos.

Relacionan las numerosas ventajas con respecto al método quirúrgico o endoscópico.

En el diagrama, los sucesivos pasos del procedimiento.

De Gregorio MA, Ramo M, Rubio PJ, Fernández JA, Maynar M, Celaya S, Civeira E. Radiología. 1993; 35:467-70.



Sobre neuroimagen en los trastornos neuroectodérmicos



247

¿Por qué son clave?

Porque los tres artículos constituyen un tratado de neuroimagen de los trastornos neuroectodérmicos, con una importante casuística: 64 pacientes con neurofibromatosis, 36 con esclerosis tuberosa y 28 con síndromes angiomasos o melanóticos.

En todos los casos se realiza una correlación entre las manifestaciones neurológicas y las lesiones del SNC estudiadas con TC y RM.

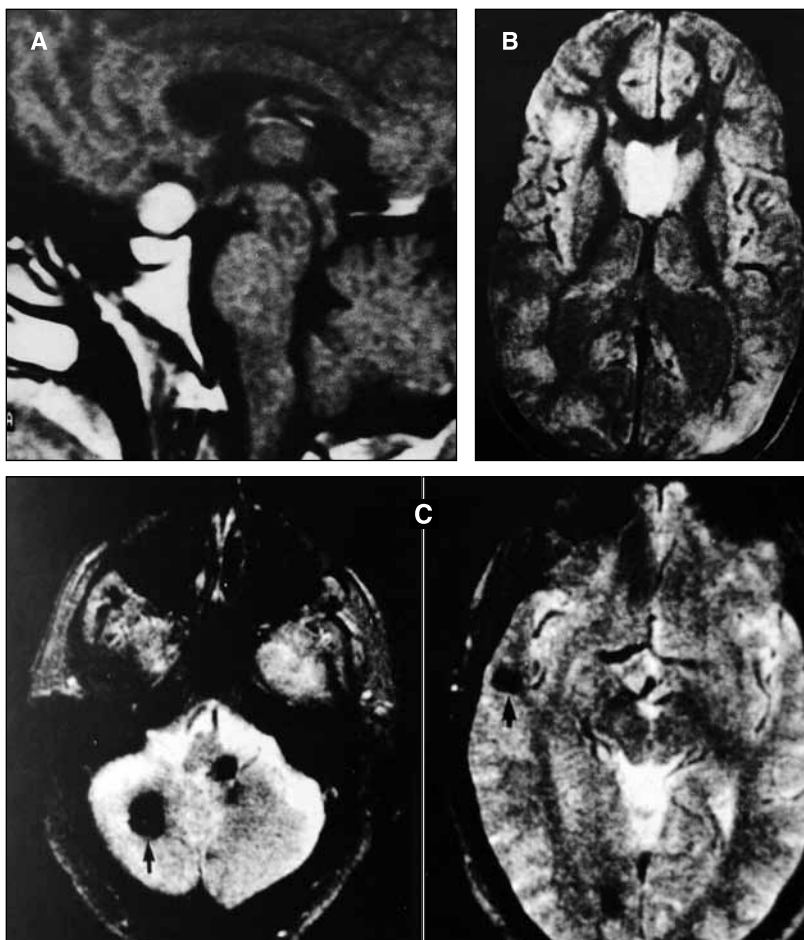
Se seleccionan algunos de los casos.

A: un glioblastoma quiasmático, con marcada captación de Gd, en una mujer con neurofibromatosis tipo I.

B: Niña de 9 años afecta de esclerosis tuberosa. Astrocitoma de células gigantes, localizado en el agujero de Monro derecho, que realza con el contraste yodado en TC y es hiperintenso en RM.

C: Numerosos hemangiomas cavernosos a nivel infra y supratentorial en un caso de hemangiomatosis múltiple.

Menor F, Martí-Bonmatí L, Poyatos C, Cortina H, Esteban MJ, Vilar J. Radiología. 1993; 35:471-9 y 481-8. Radiología. 1994; 36:167-73.





Drenaje percutáneo de abscesos entéricos

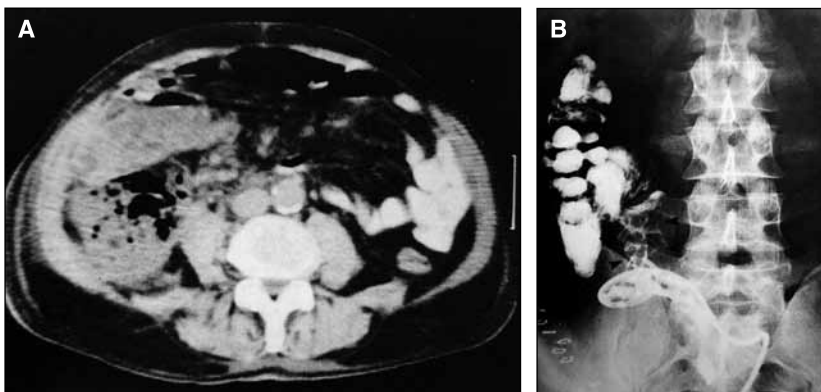
¿Por qué es clave?

Porque es una excelente alternativa al tratamiento quirúrgico.

Se han realizado drenajes percutáneos de abscesos entéricos, la mayoría por complicación poscirugía, con resolución del absceso en 40 de los 41 pacientes de la serie.

Se selecciona uno de los casos tratados. En TC, masa en flanco derecho con gas en su interior (A). En el abscesograma (B) se visualiza la fístula a colon del absceso periapendicular.

Pastrana Ledesma M, Pérez Picouto JL, García Suárez A, González Hernando C, Illanas Sanz M, Marcos López J. Radiología. 1993; 35:497-501.



Sobre glándulas salivares

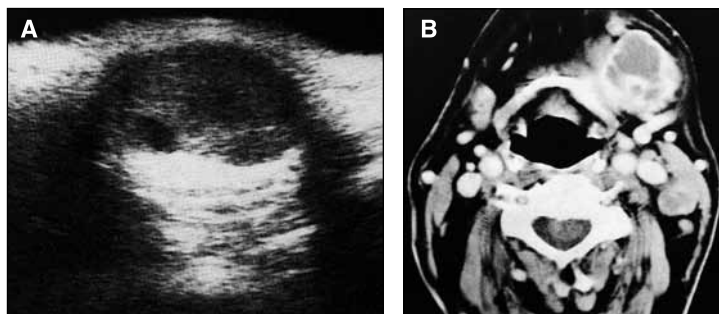
¿Por qué son clave?

Porque se aborda la patología tumoral de las glándulas salivares mayores con ecografía y sialografía (ref. a) y con TC (ref. b).

Se considera que la ecografía es el método inicial que diferencia las masas intra- o extraglandulares, mientras que la TC es útil para precisar la localización y extensión de los tumores.

Del primer artículo se selecciona un tumor mixto de parótida de ecoestructura heterogénea y áreas quísticas (A). Del segundo artículo, un carcinoma mucoepidermoide de la submaxilar izquierda (B).

a) Miranda Álvarez B, Albertos Castro JM, Rivela Vázquez M, Suárez Muñiz MT, López Roger R. Radiología. 1993; 35:503-8.
b) Navarro Sanchis E, Valdés Solís P, Sánchez Lafuente J, Rodríguez Sampedro F. Radiología. 1993; 35:581-5.



Sobre el acceso venoso y los reservorios subcutáneos



250

¿Por qué es clave?

Porque, en manos de los radiólogos intervencionistas, el sistema de acceso venoso tipo Hickman y los reservorios venosos han simplificado y mejorado el cuidado de los pacientes que requieren acceso venoso de larga duración para tratamiento quimioterápico, diálisis o nutrición parenteral.

Respecto a los reservorios sobre catéter de Hickman, la experiencia es amplia. Los autores del primer artículo han implantado 146 reservorios. Los del segundo artículo, 116 reservorios.

a) De Gregorio MA, Miguelena JM, Encarnación C, Maynar M, Fernández JA, Alfonso ER, Pulido JM. Radiología. 1993; 35:409-13. b) Zaragozano R, Latorre MD, Cobos MV, Antón A, Delgado P. Radiología. 1993; 35:545-9.

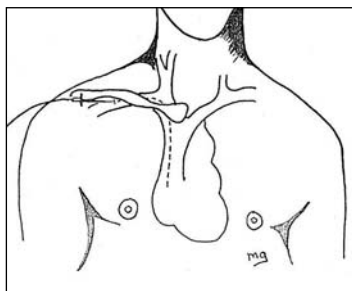


Fig. 1: Punción de vena subclavia e introducción del catéter hasta aurícula derecha.

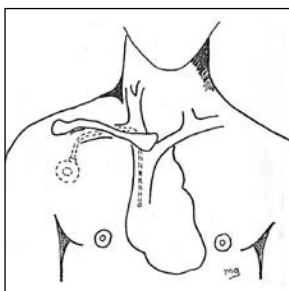


Fig. 2: Después de sucesivas dilataciones, introducción del catéter definitivo a través de un introductor pelable.

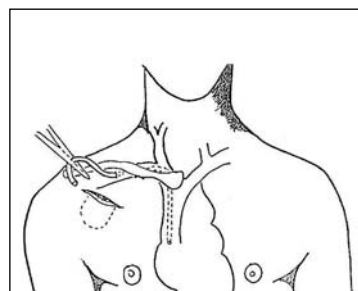


Fig. 3: Realización de un pequeño bolsillo subcutáneo, disecando digitalmente. Se realiza la primera comprobación de estanqueidad del sistema.

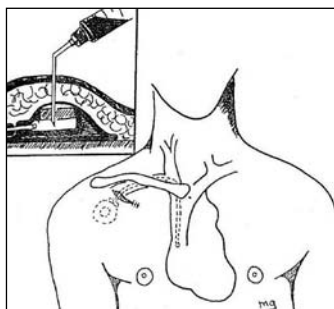


Fig. 4: Una vez introducido en su bolsillo subcutáneo el reservorio, se realiza el segundo control del sistema antes de suturar la piel.

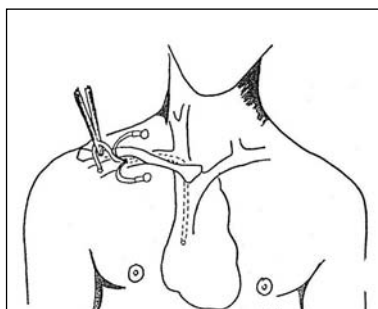


Fig. 5: Posición definitiva del dispositivo subcutáneo (reservorio y catéter).

251



Trauma laríngeo

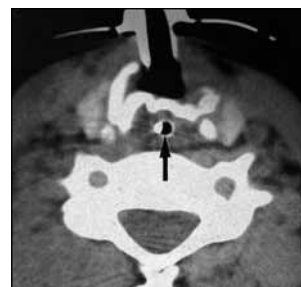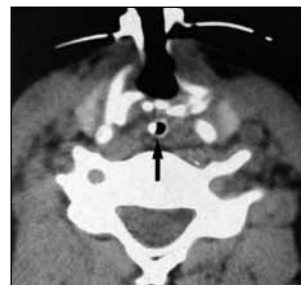¿Por qué es clave?

Porque es una correlación entre los hallazgos TC y la endoscopia en los traumatismos laríngeos moderados y graves. Los autores analizan 9 casos valorando por TC las lesiones de partes blandas, las de los cartílagos y la del hioides, el tratamiento quirúrgico o conservador de los pacientes y los resultados.

La TC por sí sola es a veces el único medio para determinar la existencia de lesiones intra- o extralaríngeas significativas y su extensión. Es la principal prueba que determina un tratamiento quirúrgico reparador o evita una cirugía innecesaria.

Se muestra un caso grave de fractura iatrogénica al realizar una traqueotomía. El traqueostoma, a través del espacio cricotiroido, produce diástasis de las alas tiroideas y compresión anterior con fragmentos y acabalgamiento cricoideo. Se señala la sonda nasogástrica con una flecha.

Muñoz A, Gómez N. Radiología. 1993; 35:659-69.



252



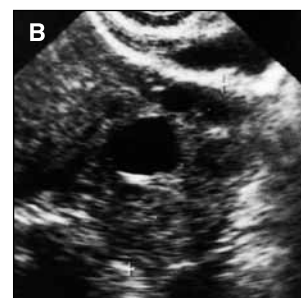
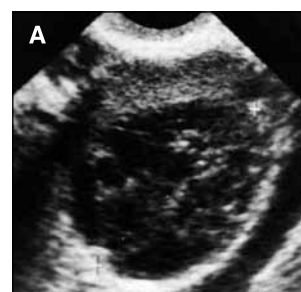
Ecografía endovaginal

¿Por qué es clave?

Porque son los radiólogos los que exponen en varios artículos una nueva visión de la anatomía y patología ecográfica de la pelvis femenina.

Se relacionan las ventajas de la ecografía endovaginal sobre la suprapúbica: mayor resolución, no precisar llenado vesical, seguimiento de la maduración folicular y permitir la punción ecodirigida sencilla y poco traumática.

Los autores insisten en la necesidad de conocer los cambios cíclicos de los ovarios y endometrio para no confundirlos con condiciones patológicas. Las figuras A y B son un ejemplo. En A: Cuerpo lúteo completo como imagen nodular casi central en el ovario, de ecoestructura heterogénea. B: En el control realizado 4 ciclos después ha desaparecido la imagen nodular; el ovario es normal con pequeños folículos en evolución.



a) Morales Olaya J, Martínez Díaz F, Vidal Ferrer P, Labrador Piquer T, Dualde Beltrán D, Gordo Román G. Radiología. 1994; 36:35-45 y 57-63. b) Martínez F, Dualde D, Labrador T, Morales FJ, Vidal P, Gordo G. Radiología. 1995; 37:263-9. c) Dualde D, Morales FJ, Vidal P, Martínez F, Labrador T, Gordo G. Radiología. 1995; 37:271-81. d) Morales FJ, Dualde D, Labrador T, Martínez F, Vidal P, Gordo G. Radiología. 1996; 38:9-14.

Ecografía endoscópica



TÉCNICA CLAVE

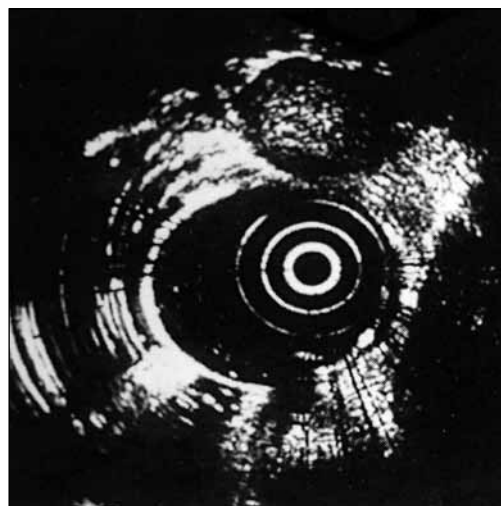
253

¿Por qué es clave?

Porque la ultrasonografía endoscópica (USE) es una nueva técnica que aplica el radiólogo (Varas) y el endoscopista (Armenigol) para la localización de los tumores endocrinos gastropancreáticos menores de 1 cm. Sobre 10 tumores pancreáticos y 4 del tracto digestivo, los resultados fueron: sensibilidad del 64% y exactitud diagnóstica del 71%. (En artículos posteriores obtuvieron una sensibilidad y especificidad superior al 80%).

Se muestra un nódulo hipoeicoico con centro hipereicoico y dos nodulillos satélites laterales. Gastrinomas.

En 1996, otros autores revisan de nuevo los métodos de imagen en el diagnóstico de las neoplasias endocrinas pancreáticas, valorando la TC dinámica y la angiografía (ref. b).



a) Varas MJ, Armenigol JR. Radiología. 1994; 36:83-6. b) Simón MJ, Martín-Hervás C, Lamas M, Gómez-San Román, Ortega P, Torres MI, Atienza M. Radiología. 1996; 38:245-50.

Sobre quistes complejos de mama



ARTÍCULOS CLAVE

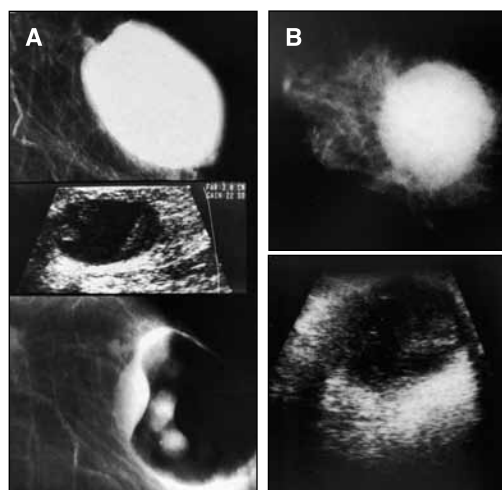
254

¿Por qué son clave?

Porque son lesiones límite, de difícil diagnóstico, en las que el radiólogo puede sugerir una indicación quirúrgica o bien proponer una actitud expectante.

El primer artículo trata sobre 17 carcinomas papilares intraquisticos que son tumores de crecimiento lento y potencialmente curables. Imágenes A: mamografía, ecografía y neumouistografía de un caso típico.

En el segundo artículo se revisan 37 nódulos mamarios que, en la ecografía, presentaban un patrón de quiste complejo. Los autores clasifican estas lesiones en 4 tipos según su complejidad. Imágenes B: mamografía y ecografía de un hematoma de mama.



a) Pérez Aznar JM, Alarcón Rodríguez JJ, García Laborda E, Quevedo Moreno P, Abellas Rosende A, Ferrer Vergara AL. Radiología. 1994; 36:181-6 y 187-92. b) Vargas Serrano B, Cortina Moreno B, Rodríguez Romero R, Carro Martínez A, Ferreiro Argüelles I. Radiología. 1994; 36:425-33.

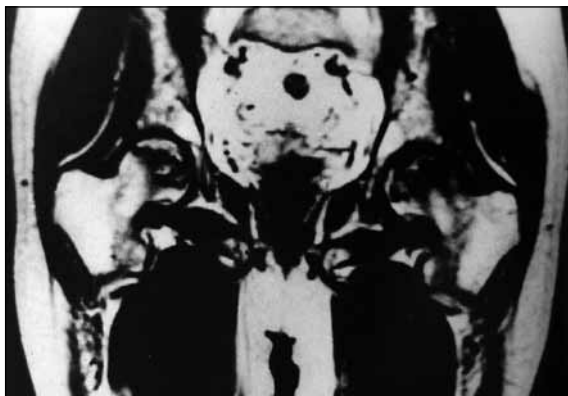
Necrosis isquémica de la cabeza femoral

¿Por qué es clave?

Porque la radiología debe diagnosticar precozmente la necrosis isquémica de la cabeza femoral para prevenir o frenar la progresión del proceso.

Se revisa la fisiopatología de la necrosis isquémica y los métodos diagnósticos disponibles. Se concluye en que la técnica de elección es la RM, incluso con radiografía normal (ref. a). Desde las mismas instituciones se valora la utilidad de la TC en el estudio de la necrosis isquémica de la cabeza femoral (ref. b).

El corte coronal de RM muestra necrosis de ambas cabezas femorales que se manifiesta como una zona de menor intensidad de señal.



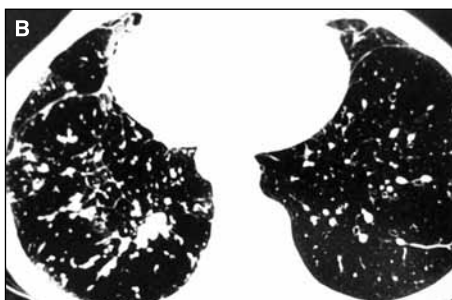
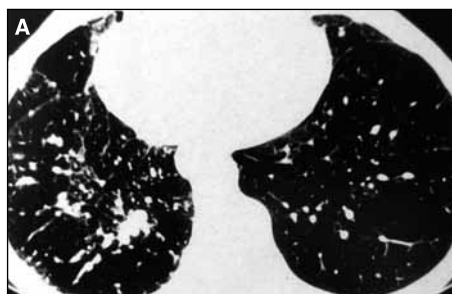
a) Parra Blanco JA, Pagola Serrano MA, Delgado Macías MT. Radiología. 1994; 36:233-40. b) Parra Blanco JA, Pagola Serrano MA, Casadefont Morencos JI, Fernández Echevarría MA, González Tutor A, Delgado Macías MT. Radiología. 1995; 37:175-9.

TC de alta resolución en tórax

¿Por qué es clave?

Porque la TC de alta resolución es una técnica emergente. El artículo de referencia es el primero en RADIOLOGÍA sobre la TC de alta resolución en el diagnóstico del enfisema y enfermedad intersticial. Es un estudio experimental multicéntrico realizado sobre fantasmas, en pacientes sin patología pulmonar y en pacientes con enfisema y otras enfermedades pulmonares difusas. La mayor resolución espacial se alcanza cuando se utiliza el foco más fino y el algoritmo de alta resolución combinados.

Se selecciona la doble imagen de un paciente con linfangitis carcinomatosa. A: algoritmo estándar. B: imagen adquirida con foco fino (0,6 mm) y reconstruida con el algoritmo de realce de altas frecuencias.



Souto Bayarri M, Malagari K, Ibarburen G. Arenas C, Correa Pombo J, García Tahoces P, Tucker D, Barnes GT, Luna R, Zerhouni EA, Fraser RG, Vidal Carreira JJ. Radiología. 1994; 36:255-60.

Ecografía Doppler y RM en la coartación de aorta operada



257

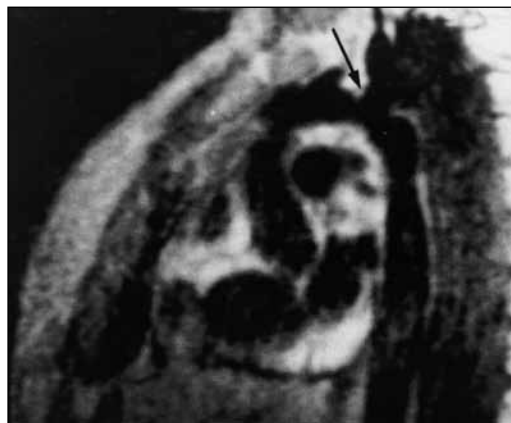¿Por qué es clave?

Porque evalúa los distintos gradientes Doppler y los compara con los datos morfológicos de la RM en una serie de 39 pacientes intervenidos por coartación de aorta.

Tras el estudio estadístico, se considera que la RM es el método de elección para la valoración no invasiva de la morfología aórtica, aunque la ecografía Doppler sea adecuada para el seguimiento de los pacientes.

En la imagen parasagital T1 se señala una estenosis que engloba la salida de la arteria subclavia izquierda.

Canteli B, Sáez F, García F, Cabrera A, Galdeano JM, Rodríguez O. Radiología. 1994; 36:261-8.



Manifestaciones atípicas de los quistes pleuropericárdicos



258

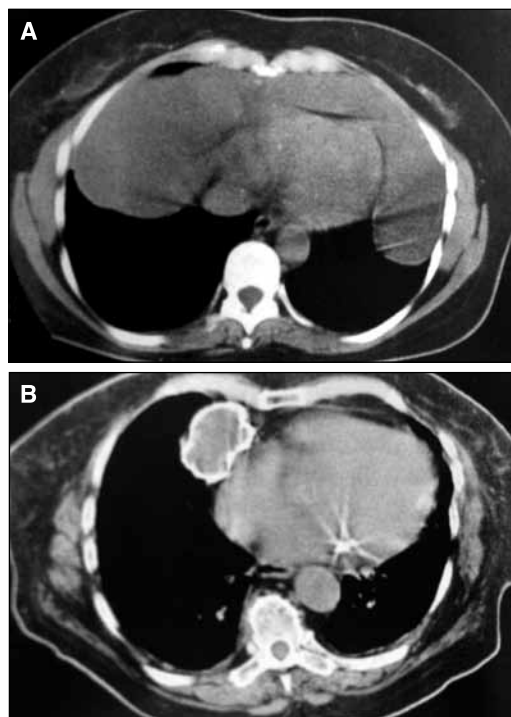
¿Por qué es clave?

Porque no siempre los quistes pleuropericárdicos se presentan en pacientes asintomáticos como masas redondeadas en el ángulo cardiofrénico derecho.

Las manifestaciones fueron atípicas en la mitad de los 28 casos de esta serie multiinsitucional. Se consideraron atípicos por alguno de los siguientes caracteres: su distinta localización, tamaño superior a 6 cm, crecimiento o calcificación en la pared.

En la imagen A, quiste pleuropericárdico precardiaco y paracardiaco bilateral. En B, quiste pleuropericárdico calcificado.

Esteban Hernández E, Masip Sanchís MJ, Fernández Latorre F, Revert Ventura A, Costilla García SM, Alonso Charterina S. Radiología. 1994; 36:323-8.



259



TÉCNICA CLAVE

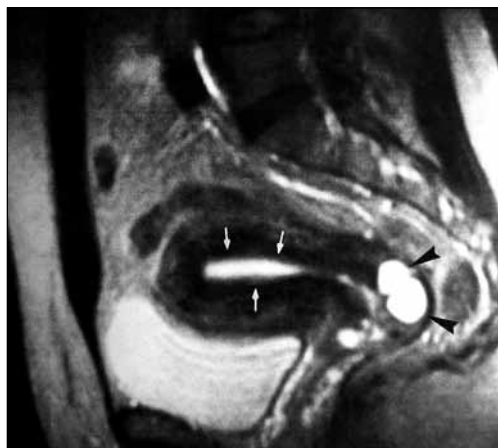Valor de la RM en la estadificación del carcinoma de endometrio

¿Por qué es clave?

Porque confirma que la RM es un método adecuado para predecir preoperatoriamente la ausencia o el grado de invasión miometrial, factor pronóstico de gran importancia en pacientes con carcinoma de endometrio.

Se estudian por RM 38 pacientes con legado positivo de carcinoma endometrial a las que posteriormente se practicó histerectomía. Se valora la sensibilidad y especificidad de la RM en los distintos estadios.

Se expone el caso de una paciente con legado positivo para carcinoma endometrial. SE-T2 sagital: Línea de unión normal (flechas) y endometrio de señal y espesor normales. Incidentalmente, quistes de Naboth en el cérvix (cabezas de flecha). En la pieza quirúrgica no se encontró tumor endometrial.



Sáez F, Oleaga L, Astigarraga E, Canteli B, García F, Grau M, De Miguel E, Grande J, Schneider J. Radiología. 1994; 36:329-38.

260



ARTÍCULO CLAVE

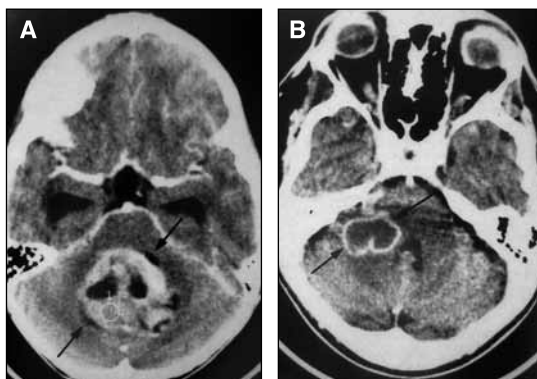
Neoplasias solitarias de la fosa posterior

¿Por qué es clave?

Porque se describe la incidencia, epidemiología, hallazgos TC y RM de 103 tumores alojados en la fosa craneal posterior y, tras el análisis de los datos, se demuestra que la localización anatómica es clave en el diagnóstico diferencial.

El 20% de la serie eran niños y, en esta edad, los tumores más frecuentes fueron el glioma y el meduloblastoma. En la imagen A, TC con contraste de un niño de 5 años. Lesión inhomogénea de línea media e hidrocefalia supratentorial. Meduloblastoma intraventricular.

En los adultos, la lesión más habitual fue la metástasis solitaria de localización axial. En la imagen B, TC con contraste de un varón de 65 años. Lesión anular en el pedúnculo cerebeloso medio derecho, con discreto edema y mínima compresión de la pared del IV ventrículo. Metástasis de carcinoma broncopulmonar.



Olier J, Atondo T, Yubero ML, Gil JL, Guridi J, Zubieta JL. Radiología. 1994; 36:339-48.

Apendicitis aguda en la infancia



261

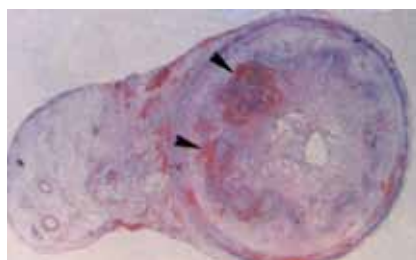
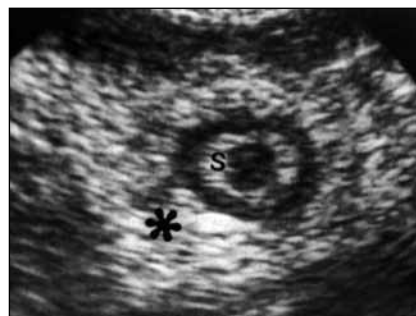¿Por qué es clave?

Porque el estudio ecográfico del apéndice ha logrado mejorar el diagnóstico de apendicitis aguda, contribuyendo tanto a la reducción de laparotomías innecesarias como de complicaciones causadas por diagnósticos erróneos o tardíos.

Sobre 150 estudios ecográficos en niños que posteriormente sufrieron apendicectomía, se describen los hallazgos frecuentes e infrecuentes en la apendicitis aguda y el manejo clínico-radiológico de los casos con clínica atípica o ecografía no concluyente.

En imágenes, corte axial de una apendicitis aguda en fase avanzada. Apéndice engrosado con submucosa (S) prominente y centro hipoeoico (patrón de dos anillos) y grasa periapendicular prominente (asterisco). En la preparación anatómica se señalan hemorragias parietales.

Del Pozo G, Miralles M, Sánchez L, Serrano C, González de Orbe G, Martínez Pérez A, Nevado M, Matute JA. Radiología. 1994; 36:411-24.



TC angiografía



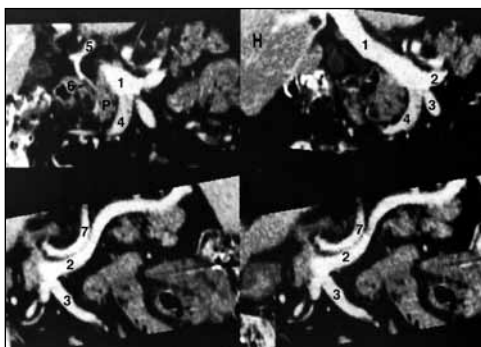
262

¿Por qué es clave?

Porque la TC angiografía es una aplicación de la tomografía computarizada helicoidal (TCH) de gran interés clínico. Por primera vez en RADIOLOGÍA, se describe la técnica de la TCH en cuanto a la adquisición y al posproceso: reconstrucción multiplanar (MPR), exposición de la superficie sombreada (SSD) y proyección de máxima intensidad (MIP). En los comentarios, se comparan las ventajas de la TC angiografía respecto a la angiografía convencional.

Se selecciona la imagen del sistema porta obtenida con la técnica de reconstrucción multiplanar.

S. Moral I, Charnsangavej C, Rodríguez R. Radiología. 1994; 36:561-5.



- 1: vena porta
- 2: vena esplénica
- 3: vena mesentérica inferior
- 4: vena mesentérica superior
- 5: arteria hepática común
- 6: arteria gastroduodenal
- 7: arteria esplénica.

La ultrasonografía Doppler color y pulsado en la valoración del trasplante renal

¿Por qué es clave?

Por ser un trabajo de investigación con una casuística importante: 304 exploraciones ecográficas seriadas a 140 pacientes trasplantados. El trabajo ha sido Tesis Doctoral y Accésit del *Premio Philips de Investigación en Ultrasonografía Diagnóstica*. Edición del año 1994.

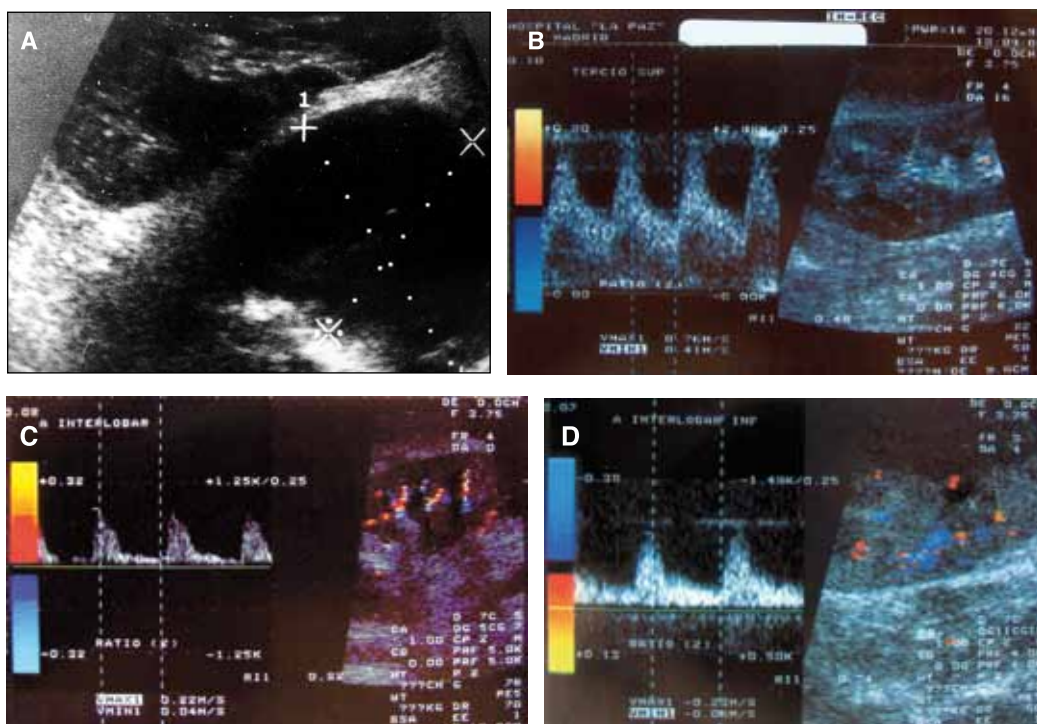
En un primer artículo se valoran las complicaciones quirúrgicas tras el trasplante renal; en el artículo consecutivo, las complicaciones médico-inmunológicas.

Como complicaciones posquirúrgicas, donde la ecografía simple juega un gran papel, se señalan la hidronefrosis y las colecciones perirrenales. En la imagen A, un linfocelo abscesificado con septos y ecos móviles internos.

La mayor utilidad del Doppler dúplex color es el diagnóstico de las complicaciones vasculares del trasplante, sobre todo, trombosis, estenosis y fistulas arteriovenosas. En la imagen B, fistula en polo superior del riñón trasplantado.

En las complicaciones médico-inmunológicas, el Doppler es muy sensible en la detección de procesos que aumentan las resistencias parenquimatosas (rechazo, necrosis tubular aguda, toxicidad a la ciclosporina, etc.), pero es poco específico para la causa de la disfunción que puede conducir al fracaso crónico. La imagen C corresponde a una necrosis tubular aguda; las ondas arteriales tienen baja diástole y altos índices de resistencia. La imagen D muestra un rechazo crónico.

Martín Hervás C, Gil de Miguel A. Radiología. 1994; 36:567-75 y 577-84.



Stents metálicos en las oclusiones neoplásicas colorrectales



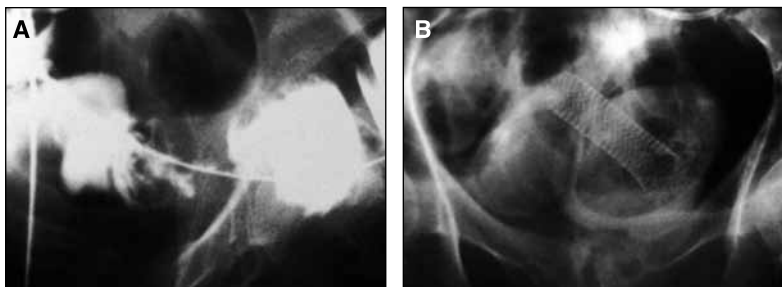
264

¿Por qué es clave?

Porque es una experiencia preliminar de gran futuro. Es una nueva aplicación de los *stents* en el tubo digestivo con el objeto de resolver una oclusión aguda por neoplasia colorrectal, como paso previo a una cirugía reglada.

Se describe la técnica. En la imagen A, la guía atravesando la zona tumoral que queda delimitada por la permanencia del contraste que se ha introducido, a través de catéter, proximal a la estenosis. Imagen B: *stent* expandido en el control a las 24 horas.

Mainar Turón A, Tejero Cebrián E, Tobío Calo R, De Gregorio Ariza MA, Eguizabal Subero C, Saiz Santana P. Radiología. 1994; 36:647-51.



Angiomas cavernosos cerebrales



265

¿Por qué es clave?

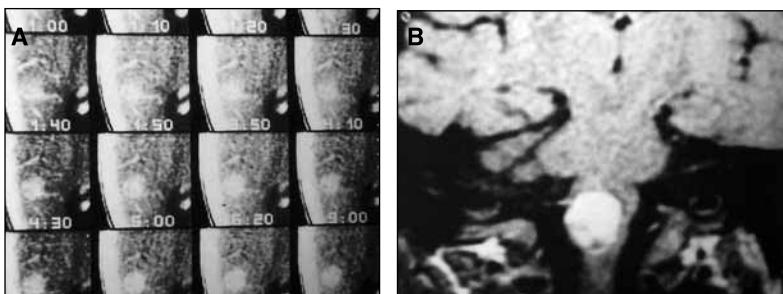
Porque los autores demuestran que la TC y la RM posibilitan la detección de estas malformaciones vasculares ocultas angiográficamente.

Se estudian con TC y/o RM a 16 pacientes con diferentes síntomas, predominando las crisis epileptiformes. El tamaño de los angiomas cavernosos detectados osciló entre 5 mm y 40 mm.

Los signos semiológicos están en relación con componentes de degradación hemática por las sucesivas hemorragias ocurridas: áreas hiperdensas en TC, hiperintensas en T1 y mixtas en T2.

Imagen A: el estudio dinámico sobre el plano TC seleccionado muestra el progresivo incremento de la densidad del angioma. Imagen B: en T1, lesión hiperintensa homogénea localizada en el bulbo raquídeo.

Pina JJ, Medrano J, Lasiererra R, De Benito JL, Feijoo R, Fernández JA, Villavieja JL. Radiología. 1995; 37:9-15.



266



Fracturas por insuficiencia del cinturón pélvico

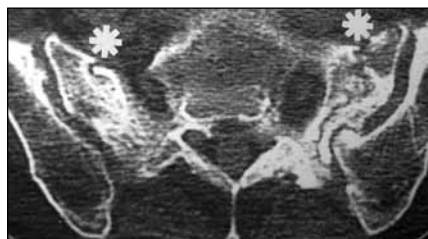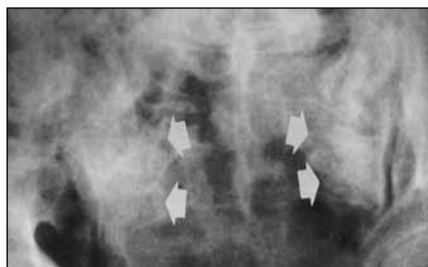
¿Por qué es clave?

Porque son de obligado diagnóstico diferencial con las metástasis. Las fracturas por insuficiencia del cinturón pélvico se producen en mujeres posmenopáusicas con osteoporosis y sin que medie un claro antecedente traumático. Los esteroides y la radioterapia son factores predisponentes.

La serie consta de 11 casos con un total de 37 fracturas (en sacro, huesos púbicos e ilíaco). Se considera que la TC es superior a la radiología convencional de pelvis para la detección y caracterización de estas fracturas, y que está especialmente indicada en aquellas pacientes oncológicas con rastreo isotópico positivo en pelvis y cuya radiología convencional no sea diagnóstica.

Se presenta un caso: bandas de esclerosis simétricas en ambas alas sacras y visualización de las fracturas por insuficiencia en la TC (asteriscos).

García Aguayo FJ, Martínez Almagro A. Radiología. 1995; 37:41-6.



267



Josep Maria Vilaseca i Sabater (1905-1994)

¿Por qué es clave?

Por sus notable méritos profesionales y docentes. La Sociedad Española de Radiología le entregó la Medalla de Oro durante el XX Congreso Nacional de Radiología, Valencia, 1990.

Fue el 10º Presidente de la Sociedad (1959-1961). Presidente de la III Reunión Anual de Radiólogos Españoles (Madrid, 1959) y de la V Reunión (Barcelona, 1961).

Por los años 1930, el profesor Pedro Pons le confía la organización y dirección de un gabinete de radiología adscrito a la Cátedra de Patología Médica de la Facultad de Medicina de Barcelona.

A partir de 1946 es, por oposición, el jefe del Departamento Central de Radiodiagnóstico del Hospital Clinic, sustituyendo al pionero César Comas. Se dedicó preferentemente a la radiología ósea.

Lueje C. Radiología. 1995;37:82.



Sobre localización prequirúrgica de lesiones mamarias no palpables



268

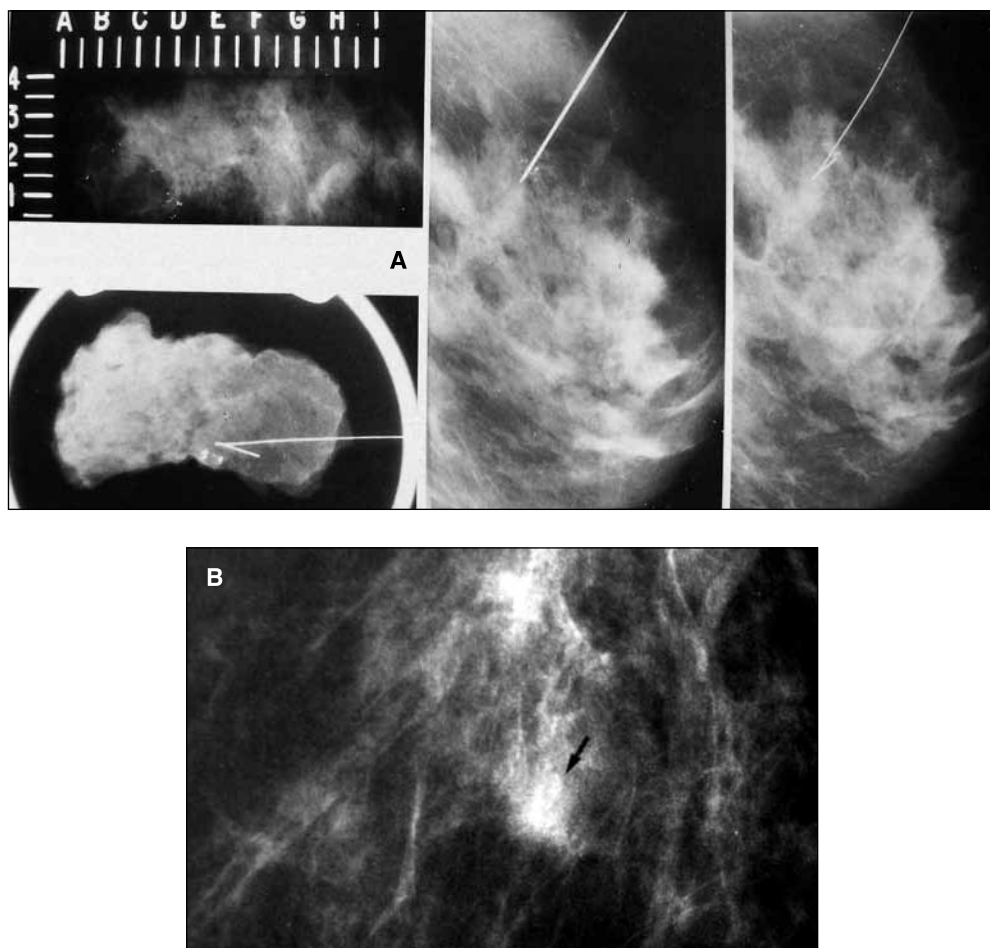
¿Por qué son clave?

Por la extensa casuística que reúnen los dos artículos referenciados, lo que permite apreciar el valor predictivo positivo para carcinoma de la mamografía en lesiones no palpables.

En el primer artículo, se presentan 254 lesiones (microcalcificaciones aisladas o en nódulos, asimetrías y distorsiones del parénquima) detectadas por mamografía. La localización prequirúrgica con arpón metálico se realizó preferentemente con compresor fenestrado (imagen A). Tras la exéresis quirúrgica, se diagnosticaron 86 lesiones malignas; por tanto, un valor predictivo positivo del 34%. La lesión maligna más frecuente fue el carcinoma ductal infiltrante (31/86).

En el segundo artículo, sobre 169 lesiones sospechosas no palpables, el valor predictivo positivo de la mamografía para carcinoma fue de un 32%. El signo de mayor valor predictivo, la imagen estrellada con microcalcificaciones (imagen B). De las 55 lesiones malignas diagnosticadas tras la cirugía, un 38% (21/55) fueron carcinoma in situ.

a) Eguizabal C, Del Villar V, Aizcorbe M, Martínez-Guerrero AM, Cozcolluela P, De Miguel C, Rodríguez-Recio J, Mainar A, Saiz Santana P, Villavieja JL. Radiología. 1995; 37:85-91. b) Paul L, Iribar M, Vilarrasa A, López Miguel A, Hernández R, Carrasco A. Radiología. 1995; 37:283-9.



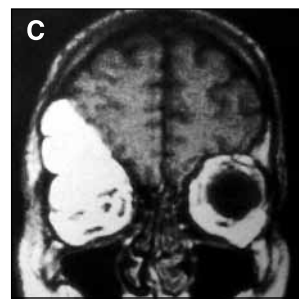
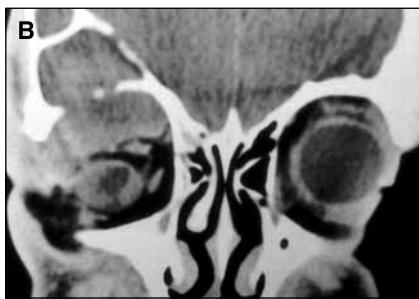
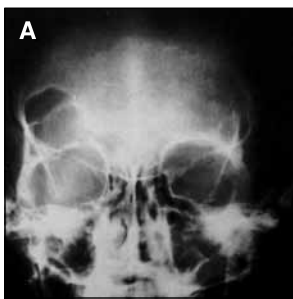
Quistes epidermoides intradiploicos frontales con extensión orbitaria e intracraneal

¿Por qué es clave?

Porque aunque los quistes epidermoides fronto-orbitarios son infrecuentes, presentan una localización y hallazgos en radiología simple lo suficientemente característicos para establecer el diagnóstico de sospecha.

Se estudian 6 pacientes con exoftalmos y desplazamiento inferior del globo ocular. Se escoge uno de los casos. A: lesión lítica, trabeculada, bien delimitada y con borde escleroso. B: en la TC coronal, masa intradiploica expansiva, con extensión intraorbitaria e intracraneal sin poder excluir afectación cerebral. C: lesión hiperintensa en T1, con extensión intracraneal, pero sin afectación parenquimatosa.

Fernández Latorre F, Revert Ventura A, Díaz Ramón C, Arana E, Esteban Masanet JM, Tortosa Giner A. Radiología. 1995; 37:93-7.



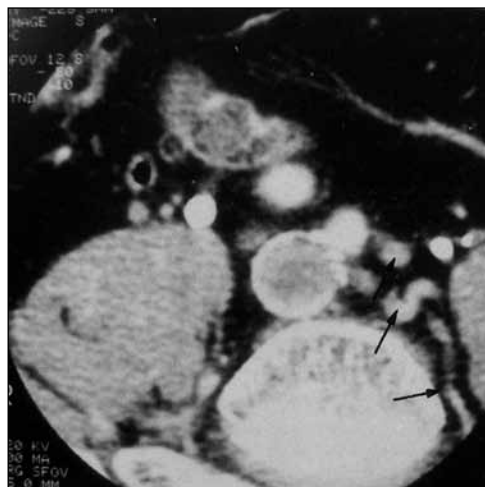Detección mediante TC de la trombosis de los filtros de vena cava inferior

¿Por qué es clave?

Porque el estudio estadístico sobre 30 pacientes a los que se implantaron diferentes modelos de filtros, y fueron seguidos durante unos 36 meses, demuestra que la existencia previa de un trombo en la vena cava inferior sí influye significativamente en la aparición de trombosis del filtro. Por ello deducen que la trombosis de un filtro no se debe a su propia trombogenicidad, sino a la propagación cefálica de un trombo y/o al atrapamiento de émbolos.

En imagen, trombosis completa de un filtro de Günter y circulación colateral pericava (flechas).

Zurera Tendero LJ, Canís López M, Oteros Fernández R, Ramos Gómez M, García Revillo J, Román Ríos G. Radiología. 1995; 37:109-14.



Sobre lipomas



271

¿Por qué son clave?

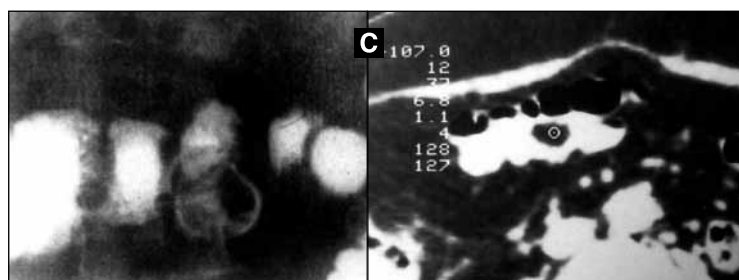
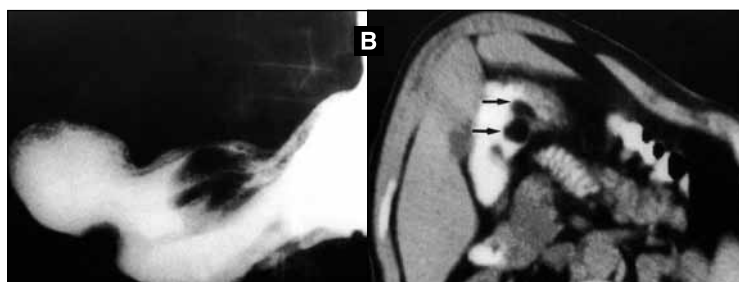
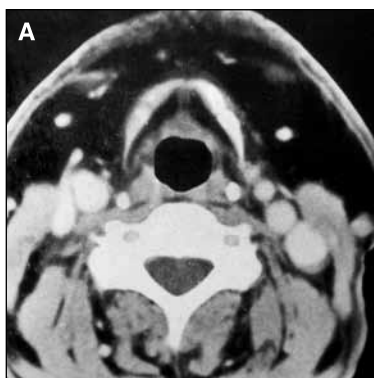Porque la TC, con la medición de los valores de atenuación característicos de la grasa, permite en casi todos los casos el diagnóstico de lipoma.

En el primer artículo se estudian 16 pacientes con lipoma en el cuello. En TC, todos presentaron una densidad homogénea entre - 53 UH y -150 UH. En la imagen A, lipoma circunferencial en la parte anterior del cuello.

El segundo artículo, lipomas del tubo digestivo, presenta una variedad de estos tumores submucosos en donde una biopsia superficial puede ser negativa. De ahí la importancia de la TC. Imagen B: lipoma gástrico bilobulado.

El último artículo referenciado se centra en los lipomas del colon y en la alta fiabilidad del enema opaco para su detección. La imagen C muestra un pequeño lipoma esférico con la típica atenuación de la grasa.

a) Mas Estellés F, Arenas Jiménez J, Fernández Latorre F, Llopis Sanjuán E, Tortosa Giner A, Revert Ventura A. Radiología. 1995; 37:99-102. b) Casas JD, Cuadras P, Mariscal A, Pérez R, Guasch I, Jiménez JA. Radiología. 1995; 37:291-7. c) Morán LM, Petite D, Ramos L. Radiología. 1995; 37:499-506.





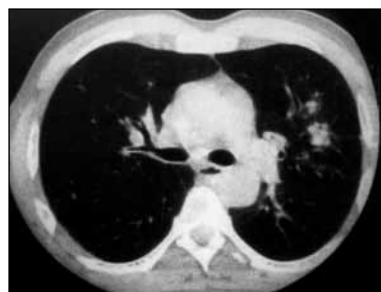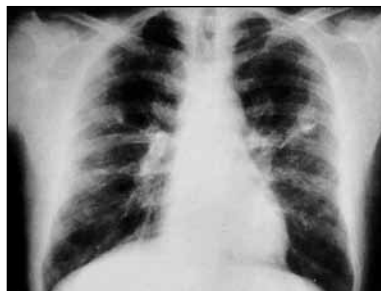Bronquiolitis obliterante con neumonía organizada (BONO)

¿Por qué es clave?

Porque la BONO es una entidad característica y diferente al resto de las enfermedades infiltrativas difusas del pulmón, y porque la radiología puede orientar su diagnóstico, lo que es importante ya que el tratamiento con corticoides puede conducir a la resolución del cuadro.

Se revisa el historial clínico-radiológico de 7 pacientes con diagnóstico histológico de BONO. Entre las manifestaciones radiológicas, se destaca el predominio de infiltrados alveolares de distribución parcheada que, en 3 de los casos, tuvieron un carácter migratorio. Se selecciona uno de los casos.

Serrano Gotarredona MP, Fernández-Cruz J, Jiménez Ruiz M. Radiología. 1995; 37:115-19.



El secuestro pulmonar en la edad pediátrica

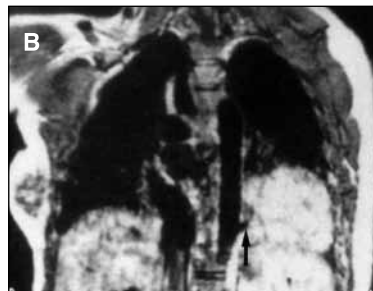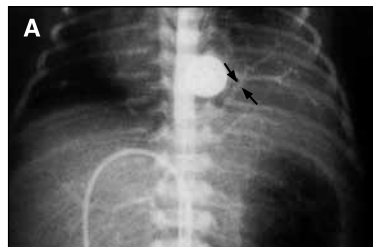¿Por qué es clave?

Porque se establece un protocolo diagnóstico en que los estudios angiográficos quedan limitados a casos muy seleccionados, como son el período neonatal o el posible intervencionismo vascular.

En la imagen A, aortografía a través del catéter de la arteria umbilical; las flechas señalan el vaso arterial sistémico que, desde la aorta, se dirige hacia la base del pulmón izquierdo. Se trataba de un secuestro extralobar en un RN con *distress* respiratorio y opacificación completa del hemitórax izquierdo.

Se revisan 16 casos de secuestro pulmonar y se analizan las diferentes formas de presentación clínico-radiológicas, así como las distintas técnicas empleadas en su diagnóstico prequirúrgico. Los autores consideran que la TC y la RM son las técnicas de elección y que la RM es superior a la TC en cuanto a la visualización del vaso anómalo (imagen B).

Navarro Navarro M, Lázaro Ventura A, Andrés V, Vallcanera A, Menor F, Cortina H. Radiología. 1995; 37:121-7.



Carcinoma pulmonar de células de Kulchitsky



274

¿Por qué es clave?

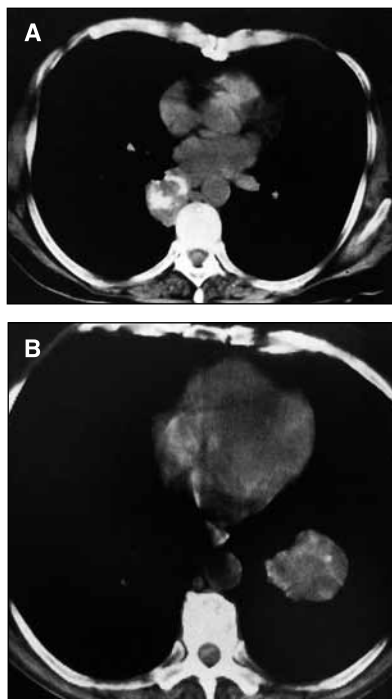
Porque, a pesar de su escasa frecuencia, se presentan 34 casos de tumores neuroendocrinos del pulmón.

Se considera que la TC es el método radiológico de elección ya que permite valorar el componente endo- y extraluminal del tumor, la presencia de calcificación asociada y permite la estadificación.

Tanto los carcinoides típicos como los atípicos tienen una localización central en el 80% de los casos de esta serie y, en la misma proporción, presentan contornos bien delimitados. La calcificación se observa en un 20%.

Imagen A: masa pulmonar central con calcificaciones curvilíneas irregulares (carcinoide típico). Imagen B: masa pulmonar periférica con pequeña calcificación puntiforme (carcinoide atípico).

Clotet M, Franquet T, Sabaté JM, Gómez G, Costa I. Radiología. 1995; 37:181-5.



Carcinoma mamario: no infiltrante versus infiltrante



275

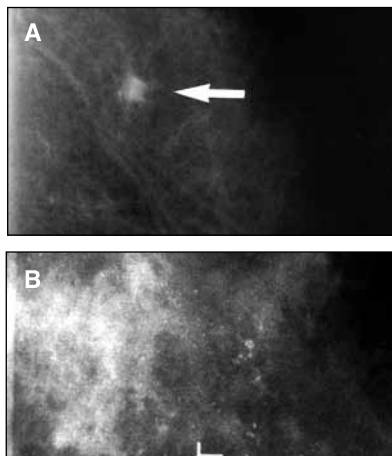
¿Por qué es clave?

Por la interesante correlación entre los aspectos mamográficos y la histología.

Se revisan 268 carcinomas mamarios. Tras tumorectomía ampliada o mastectomía, 33 correspondieron a carcinomas no infiltrantes (un 13%).

Algunas conclusiones del estudio: 1) El elevado porcentaje de casos de carcinomas no infiltrantes entre mujeres de 45-50 años, lo que es un argumento para incluir a las menores de 50 años en programas de cribado. 2) La probabilidad de carcinoma no infiltrante aumenta entre tumores menores de 1 cm (imagen A) y ante calcificaciones sin nódulo asociado (imagen B).

Saralegui Prieto I, López Ruiz JA, Echevarría Uruga JJ, Martínez Álvarez A, García de Iturraspe Elices C, Zabalza Estévez I. Radiología. 1995; 37:187-94.



276



TÉCNICA CLAVE

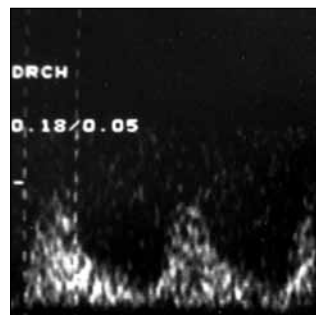
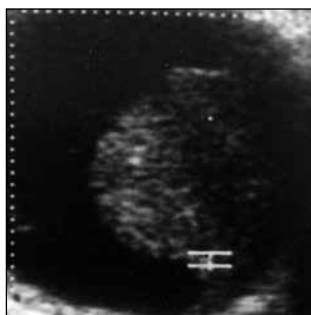Ecografía Doppler color en el estudio de las masas intraoculares

¿Por qué es clave?

Porque la ecografía Doppler color es un método semicuantitativo y no invasivo que permite evaluar el flujo y la morfología neovascular de las neoplasias oculares. Como no detecta flujo en las lesiones benignas, la presencia de flujo es el principal indicador de malignidad.

Se estudian 14 masas intraoculares. Se detectó flujo en 8, todas ellas malignas. Los valores más altos en la velocidad pico sistólica y velocidad final diastólica se observan en los melanomas coroideos, como se muestra en las imágenes.

Ganado Díaz T, Contreras Cecilia E, Hernández Montero J, Cabeza Martínez B, Roldán Pallarés M, Castillo Gómez A. Radiología. 1995; 37:201-5.



277



TÉCNICA CLAVE

Repermeabilización transcervical de las trompas de Falopio

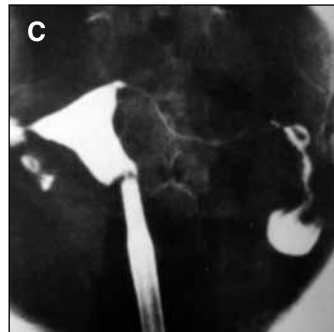
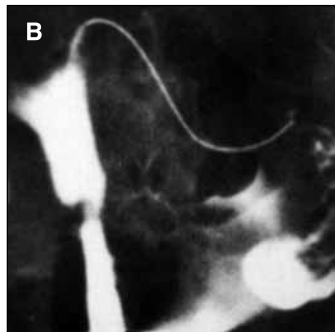
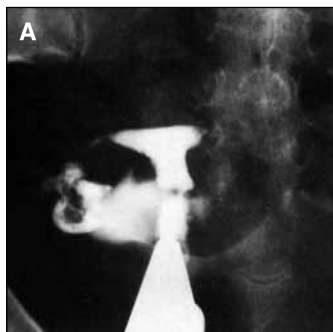
¿Por qué es clave?

Porque los autores consideran que esta técnica, debido a su simplicidad, debe ser el primer paso en el arsenal diagnóstico y terapéutico de la obstrucción proximal de las trompas de Falopio.

Se realizó la técnica a 46 mujeres con infertilidad. La existencia de obstrucción de trompas de Falopio se diagnosticó por histerosalpingografía previa. Tras efectuar la repermeabilización, se siguió a 39 mujeres, entre las cuales, 13 consiguieron un embarazo.

Las imágenes muestran una obstrucción de la trompa izquierda (A), el paso de una guía a través de la obstrucción (B) y, tras el procedimiento, trompa permeable con paso de contraste a la cavidad peritoneal (C).

Reyes R, Carreira J, Pardo MD, Hernández S, Cuadrado J, Rubio P, Górriz E, Pulido-Duque JM, Maynar M. Radiología. 1995; 37:207-10.



Sobre el hombro



278

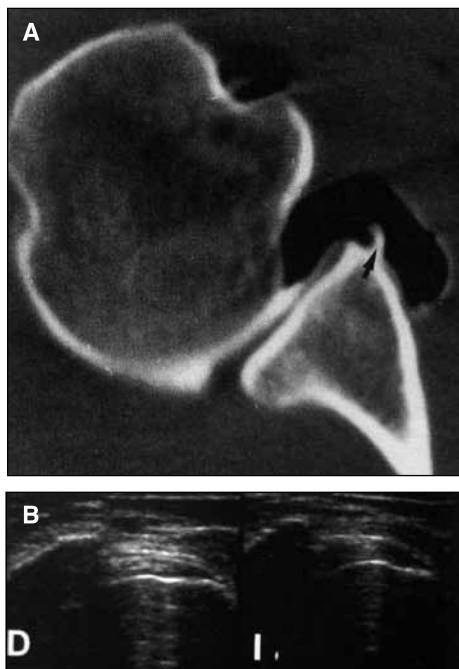
¿Por qué son clave?

Porque constituyen una puesta al día de la patología del hombro y de las técnicas para su valoración.

El primer artículo (a) aborda el síndrome de la inestabilidad del hombro y los hallazgos comparativos entre la TC-artrografía con evaluación dinámica (la preferida por los autores) y la RM con gadolinio. Imagen A: desaparición del *labrum* y levantamiento perióstico (flecha).

El segundo artículo trata del hombro doloroso y se valora con ecografía, como método inicial, tras una radiología normal. Imagen B: tendinitis crónica del manguito rotador derecho que muestra aumento de ecogenicidad respecto al izquierdo.

a) Ortiz L, Alcaraz M, G. Preciado JL, García Álvarez A, Castelló J. Radiología. 1995; 37:243-52. b) Terriza MD, Manzanares R. Radiología. 1995; 37:253-61.



José Bonmatí Bonmatí (1921-2012)



279

¿Por qué es clave?

Por su contribución al desarrollo de la Radiología.

En RADIOLOGÍA se le rinde homenaje al doctor Bonmatí porque acaba de recibir la Medalla Boris Rajewsky, máximo galardón otorgado por la Sociedad Europea de Radiología (Viena, 1995). Pero los radiólogos españoles no lo recordarán por los muchos honores nacionales e internacionales que ha recibido, sino por la organización y participación activa en numerosos cursos y seminarios radiológicos desde 1965 y por el éxito científico del XIII Congreso Internacional de Radiología (Madrid, 1973) del que fue Secretario General.

Presidente de la SERAM (1974-1977), Jefe de Servicio del Hospital del Aire, donde fue además General Médico Director... Radiólogo docente y organizador con gran profesionalidad.

Radiología. 1995; 37:299.



1990-1996

Neumonía por fiebre-Q

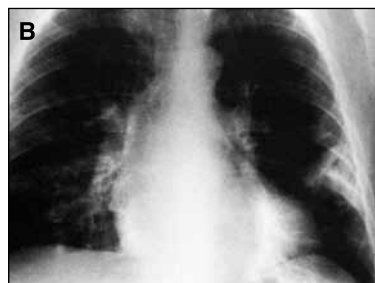
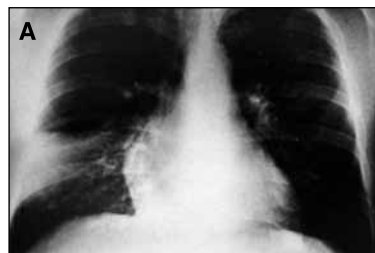¿Por qué es clave?

Por ser un estudio epidemiológico y radiológico, que abarca 6 años, de una zoonosis «de elevada prevalencia en nuestro medio» (Cantabria).

Trata de una serie de 71 casos de fiebre-Q con clínica respiratoria aguda, confirmados por serología positiva para la rickettsia *Coxiella Burnetti*.

El hallazgo más frecuente fue la condensación pulmonar segmentaria (fig. A), aunque en ocasiones fue múltiple y bilateral. En algunos casos, las condensaciones imitan nódulos que pueden cavitarse (fig. B).

Encinas B, Cerezal LF, Fidalgo I, Bustamante M, López Calderón M. Radiología. 1995; 37:311-14.



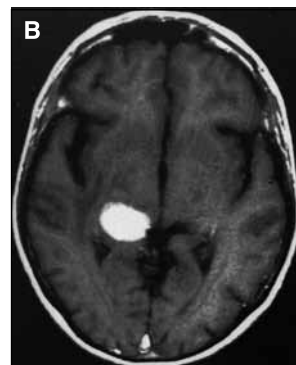
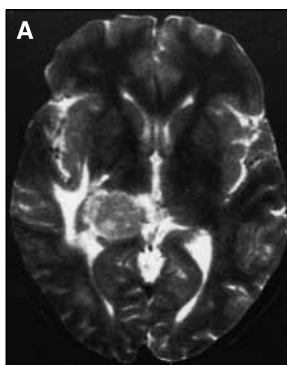
Linfoma primario del SNC en pacientes no inmunodeprimidos

¿Por qué es clave?

Porque alerta del incremento de este tumor maligno agresivo en personas cuyo sistema inmunológico es normal.

Los autores, tras la revisión bibliográfica y la experiencia de 6 casos, destacan algunas características bastante específicas que permiten sospechar el diagnóstico. La más destacable es la baja señal de la lesión en T2. Este comportamiento, en el contexto de un paciente de edad avanzada, con una lesión única, profunda, sin evidencia de hemorragia, sin necrosis ni calcificación, que capta intensamente el contraste y tiene poco efecto masa, es altamente sugerente de linfoma primario.

Imagen A: T2 SE. Masa isointensa con la sustancia gris, homogénea, rodeada de edema muy discreto y con mínimo efecto masa. Imagen B: T1 SE con Gd. La lesión capta de forma intensa, no evidenciándose necrosis.



Peña J, Fernández JM, Galarraga MI, Pozo A, Montes A, Ablanedo P. Radiología. 1995; 37:329-34.

Ameloblastomas mandibulares



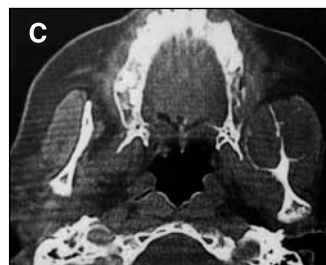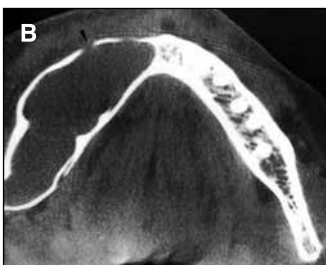
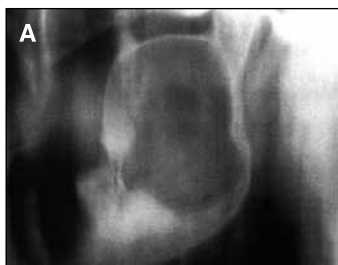282

¿Por qué es clave?

Por su casuística: 39 ameloblastomas mandibulares que, aunque clínica e histológicamente benignos, son localmente agresivos.

El diagnóstico de estas lesiones líticas expansivas por radiología convencional (imagen A) puede completarse con TC para demostrar la integridad o interrupción de la cortical (imagen B) o su carácter multilocular (imagen C).

Masip MJ, Arana E, Beltrán J, Garci JL, Cifrián C, Aparisi F. Radiología. 1995; 37:335-9.



Diagnóstico por imagen de los procesos de la nasofaringe y espacio parafaríngeo



283

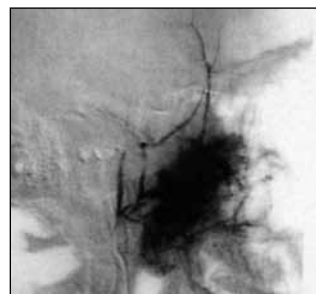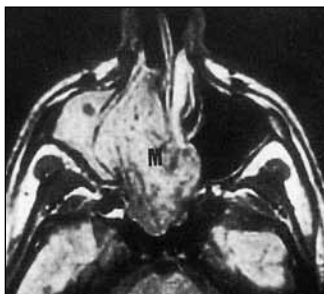
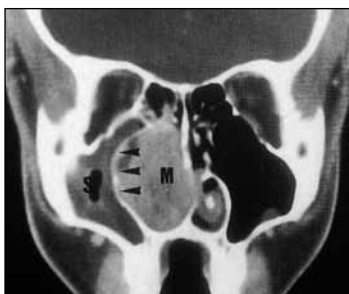
¿Por qué es clave?

Porque es un amplio artículo de actualización de las técnicas por imagen de los procesos de la nasofaringe y espacio parafaríngeo.

Tras la revisión anatomorradiológica, se describen las anomalías congénitas, los tumores y las inflamaciones.

Se selecciona el estudio TC, RM y angiográfico de un angiofibroma juvenil.

Muñoz A. Radiología. 1995; 37:377-91.



284



Angiografía por resonancia magnética en la patología carotídea

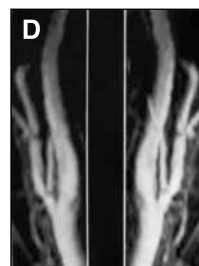
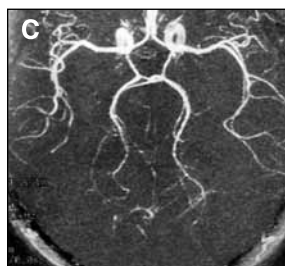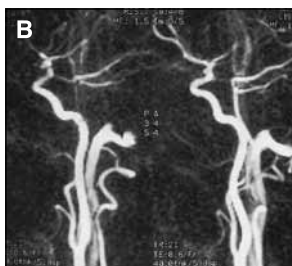
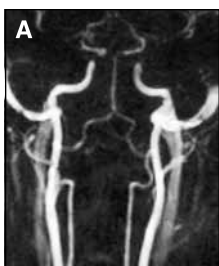¿Por qué es clave?

Porque el desarrollo de las secuencias de Angio-RM (ARM) ofrecen una nueva dimensión en el estudio de la patología cerebral.

Se presenta una selección iconográfica de la patología carotídea a través de 10 casos.

Se muestran las imágenes de un examen de ARM normal. A: Contraste de fase (PC) 2D coronal. B: PC 2D sagital sobre cada uno de los ejes carotídeos con diferente ángulo de rotación. C: TOF 3D. Colapso a nivel del polígono de Willis. D: TOF 2D, reconstrucción MIP. Sagital de la bifurcación carotídea.

Dolz JL, Begué R, Vilanova JC, Aldomà J, Delgado E, Baquero M, Capdevila A, Gili J. Radiología. 1995; 37:453-68.



285



TC abdominal en patología arterial aguda

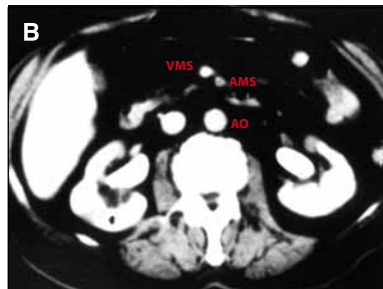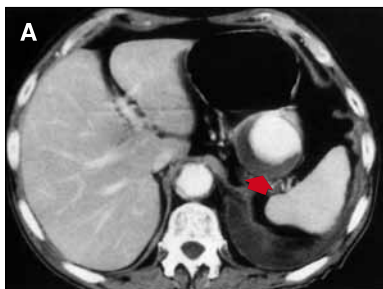¿Por qué es clave?

Porque la TC puede influir en el diagnóstico y tratamiento de los pacientes con cuadro abdominal agudo de origen arterial.

En este artículo iconográfico se analiza la morfología de los aneurismas aórticos y de sus ramas viscerales con sus complicaciones (embolismo arterial, disección y úlcera arteriosclerótica).

Se seleccionan dos imágenes de patología de ramas viscerales. Imagen A: Aneurisma de arteria esplénica con trombo mural. Imagen B: Émbolo en arteria mesentérica superior (AMS) en el curso de enfermedad mitral.

Chimeno CP, De Vega E, Méndez A, Castelló J. Radiología. 1995; 37:477-85.



Radiología en la hemoptisis masiva



286

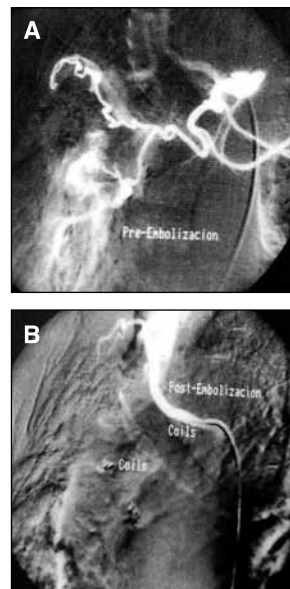
¿Por qué es clave?

Porque la hemoptisis masiva es una urgencia y la radiología puede establecer el origen de la hemorragia, su causa y el tratamiento de elección.

En este artículo iconográfico se muestran las causas más frecuentes de la hemoptisis masiva (tuberculosis, bronquiectasias y cáncer de pulmón) y otras menos frecuentes. Se aporta el algoritmo diagnóstico-terapéutico.

Se muestra el caso de una tuberculosis crónica con tractos fibrocicatriciales en lóbulos superiores, con pérdida de volumen y bronquiectasias. El cateterismo selectivo con extremo en tronco común a arteria bronquial derecha e izquierda muestra hipertrofia de las arterias bronquiales (imagen A). El control postembolización demuestra ausencia de flujo distal (imagen B).

Marini M, Castro JM, Gayol A, Aguilera C, Blanco M, Beraza A, Torres J. Radiología. 1995; 37:487-98.



La RM en la localización de los adenomas paratiroides



287

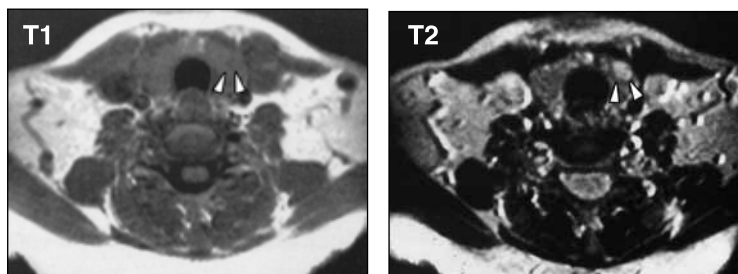
¿Por qué es clave?

Por la honradez de su conclusión: «La RM sin contraste no es un buen método para la detección de adenomas paratiroides en los casos de pacientes no operados, en cambio, sí ofrece buenos resultados para la localización preoperatoria de los adenomas en los casos de pacientes con hiperparatiroidismo primario recurrente o persistente tras cirugía».

En el estudio, la RM localizó el adenoma en 9 de 14 pacientes, incluyendo los 2 únicos pacientes sometidos previamente a cirugía.

En imagen, adenoma en lóbulo tiroideo izquierdo, isointenso en T1 e hiperintenso en T2.

Cabada MT, Gómez León N, Frieria A, Carvajal I, García A. Radiología. 1995; 37:539-43.



288



TÉCNICA CLAVE

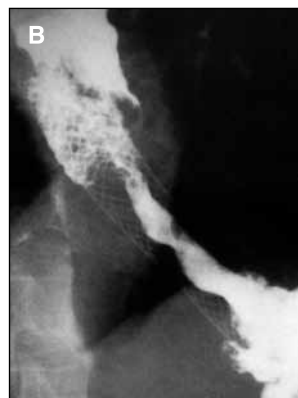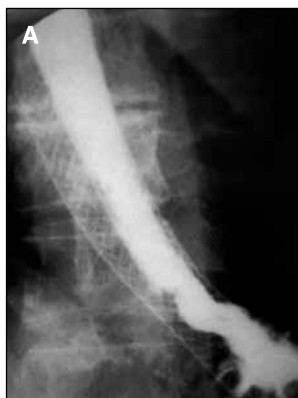Prótesis de Wallstent en la disfagia maligna

¿Por qué es clave?

Por la esperanza futura de una prótesis ideal: que esté impermeabilizada para evitar el crecimiento tumoral a través de la malla, pero sin recubrir los extremos para el anclaje a las paredes esofágicas y evitar así la migración.

Se presenta una serie de 25 pacientes con disfagia por obstrucción maligna sometidos a endoprótesis metálicas autoexpansibles tipo Wallstent. En todos los casos disminuyó la disfagia.

El porcentaje de reintervenciones fue del 28%. En imágenes, uno de estos casos. Recurrencia de la disfagia por crecimiento tumoral en un adenocarcinoma del esófago distal (A) y el resultado tras la colocación coaxial de una nueva prótesis (B).



García L, Del Cerro JV, García A, De las Heras JA, Cano C. Radiología. 1995; 37:545-9.

289



TÉCNICA CLAVE

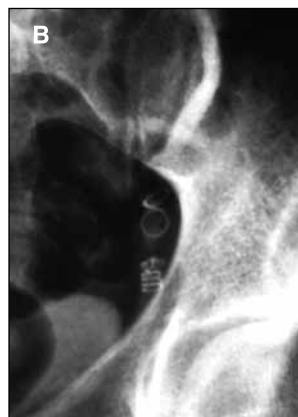
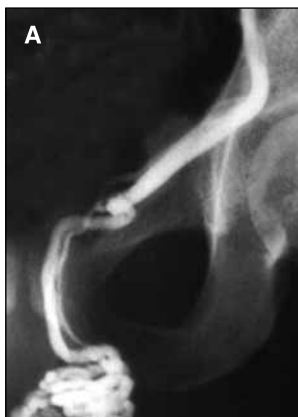
Tratamiento percutáneo del varicocele

¿Por qué es clave?

Porque, con el tratamiento percutáneo del varicocele, se obtiene un resultado similar al obtenido con técnica quirúrgica. Además, tiene la ventaja de su rapidez en régimen ambulatorio.

Se han embolizado 104 varicoceles en 98 pacientes. En los 23 pacientes que consultaron por esterilidad, se lograron buenos resultados en 8. En aquellos que presentaban dolor y masa escrotal, se obtuvo un resultado favorable en un 80% de los casos.

En imagen, flebografía espermática que evidencia varicocele izquierdo (A) y el resultado tras la embolización con dos coil (B).



Carreira JM, Reyes R, Górriz E, Pardo MD, Pulido-Duque JM, Maynar M. Radiología. 1995; 37:551-6.

Centenario del descubrimiento de los rayos X, noviembre de 1995




290

¿Por qué es clave?

Los radiólogos españoles participaron, junto con los de todo el mundo, en la celebración del Centenario de un descubrimiento que cambió la Medicina.

Los actos conmemorativos contaron con la Presidencia de Honor de los Reyes de España y con un importante Comité de Honor, entre ellos: Rafael Casanova Gómez (Presidente de la SERAM), Juan Gómez López (Presidente de la Fundación XIII Congreso Internacional de Radiología) y Ana Simó Muerza (Presidenta de la Asociación de Técnicos Radiólogos). El Comité Organizador lo constituyeron Joaquín Fernández Cruz, Javier Fernández Mena, Víctor Pérez Candela, Carlos Lueje Casanueva, Mateo Martínez Rodríguez y María del Pilar Serrano Gotarredona.




El atrayente Programa Científico se desarrolló durante los días 8, 9 y 10 de noviembre:

- César Pedrosa: *Evolución del diagnóstico radiológico. 100 años de historia*
- Rafael Casanova Gómez: *Un hombre y una época: la vida científica a finales del siglo XIX y principios del XX*
- José Ángel García Ruiz: *Vidrio, vacío y metales. El tubo de rayos X*
- Jorge Ruscalleda Nadal: *¿Alguien se acuerda de las panyodoventriculografías? La neurorradiología en los albores del siglo XXI*
- Juan Viaño López: *Angiografía cerebral en IRM*
- Antonio Capdevila i Cirera: *Función cerebral e imagen*
- Ivan Moseley: *Meningiomas intracraneales: aportación de las nuevas técnicas de diagnóstico por imagen*
- Manuel Viamonte, Jr.: *El cerebro en acción. Creatividad y pensamiento*
- Francisco Meynet Piaget: *Radio protón o cómo sintonizamos con las estructuras del cuerpo humano*
- Ana Simó Muerza: *Técnicos y tecnología*
- José Marcos y Robles: *De Roentgen a Hounsfield... una historia electromagnética*
- José Bonmatí Bonmatí: *Páginas de nuestra historia. La Fundación XIII Congreso Internacional en la Radiología española*
- Pilar López Franco: *Física e imagen*
- Juan Vidal Carreira: *Investigación en radiología diagnóstica*
- Gonzalo Marina Cerrajero: *Red, White & blue... color y sonido del torrente sanguíneo*
- Ignacio Bilbao Jaureguizar: *Shunts porto-cava percutáneos*
- Manuel Maynar Moliner: *¡Despejen la calzada!... Angioplastias, aterotomías, fibrinolisis*
- Enrique Santuré Domínguez: *Secciones y volúmenes. ¿Quo vadis CT?*
- Manuel Viamonte, Jr.: *Cerebro y conducta. Dinámica del estrés y sistemas de adaptación*

- Ivan Moseley: *La contribución de la RM al conocimiento de la fisiopatología, diagnóstico y tratamiento de la esclerosis múltiple*
- Manuel Carreras Seuba: *De la plata al fósforo. Soportes en imagen radiológica*
- Ulrich Speck: *Medios de contraste en radiología*
- José Manrique Chico: *Programas educativos en un departamento de radiología*
- Francisco Campoy Vidal: *La conexión hispano-americana. La radiología diagnóstica en los 60*
- José Cáceres Sirgo: *Lesiones benignas endobronquiales*
- Héctor Cortina Orts: *Recuerdos de la infancia o imágenes de la niñez... radiología pediátrica hoy*
- Ignacio Moreno Cayetano: *Impacto financiero de las nuevas tecnologías en radiología diagnóstica*
- José Vilar Samper: *Pleuroimagen*
- Javier Lucaya Layret: *Tomografía axial torácica en pediatría*
- Juan Castelló Camerlink: *Una enfermedad social a examen. Nuevos aspectos de la tuberculosis*
- Ignacio Ayerdi Salazar: *El radiólogo y las computadoras*
- Juan Ramón Jiménez Fdez-Blanco: *Decíamos ayer... ¿Qué decimos hoy en nuestros informes radiológicos?*

Los actos conmemorativos finalizaron con la entrega de Medallas y la Gala Centenario.



La revista RADIOLOGÍA dedicó el número de noviembre-diciembre 1995 al trabajo enciclopédico de Carlos Lueje *Historia de la SERAM (1915-1995)* en sus distintas etapas, con unos interesantes apéndices: número de socios en 1995 (3018), diplomas, logotipos, publicaciones periódicas y galería de Presidentes.

Masas ováricas: correlación ecográfica-patológica



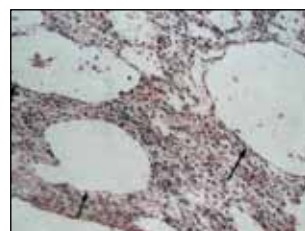
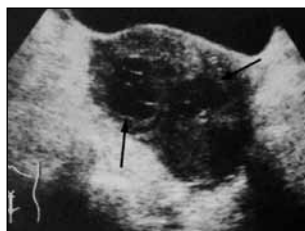
291

¿Por qué es clave?

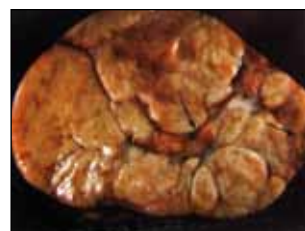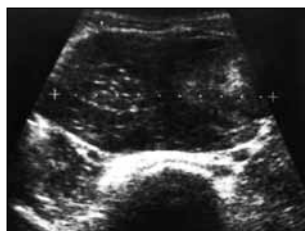Porque es una amplia serie de 90 tumores ováricos. En todos los casos se realizó ecografía abdominal y se dispuso de la pieza quirúrgica. Se correlacionan los hallazgos ecográficos con el aspecto macro y microscópico del tumor.

Se seleccionan dos casos. Caso A: Fibrotecoma conteniendo quistes (flechas). Caso B: Disgerminoma; masa ecogénica con imágenes que semejan lobulaciones, como se aprecia en la pieza macroscópica.

Villanueva A, Clotet M, Martínez-Noguera A, Montserrat E, Oliva E, Musolen E. Radiología. 1996; 38:1-8.



Caso A



Caso B

Ecografía de las masas suprarrenales congénitas



292

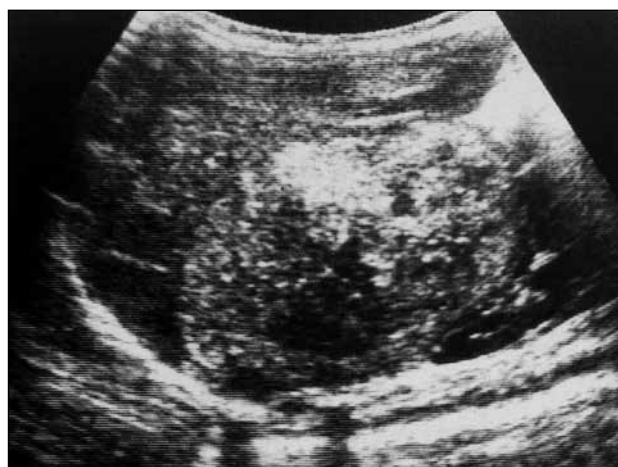¿Por qué es clave?

Por la importancia del estudio ecográfico posnatal evolutivo para el diagnóstico diferencial de la masa suprarrenal congénita, no diagnosticada prenatalmente. Esta conclusión se basa en una serie de 21 pacientes (7 con neuroblastoma congénito, 2 con tumores benignos y 12 con hemorragia suprarrenal).

Respecto al neuroblastoma, se correlacionan los síntomas y signos con la ecografía (y con la TC o RM si se ha realizado).

En imagen, corte ecográfico longitudinal: masa sólida heterogénea en área suprarrenal derecha que comprime y desplaza al riñón.

Muro Velilla D, Sangüesa C, Alberto C, López A, Benlloch C. Radiología. 1996; 38:27-32.



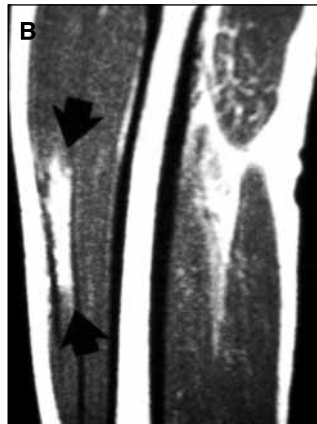
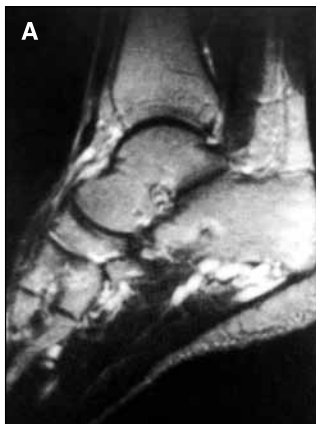
La RM en los hemangiomas de partes blandas musculoesqueléticas

¿Por qué es clave?

Porque, debido a una serie de características definidas en RM, los hemangiomas de partes blandas pueden ser diagnosticados con fiabilidad.

Se analizan los estudios RM de 42 pacientes con hemangiomas del sistema musculoesquelético. El aspecto serpiginoso en T2 (imagen A: un hemangioma plantar con esta característica), la presencia de áreas o tractos hiperintensos en T1 (imagen B: un hemangioma del músculo recto anterior con esta característica) y la visualización de canales vasculares y flebolitos son elementos que, solos o combinados, permiten acceder al diagnóstico.



Galant J, Martí-Bonmatí L. Radiología. 1996; 38:79-84.



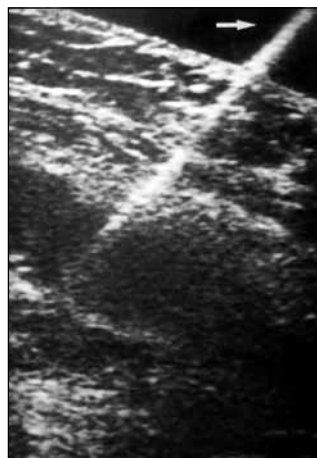
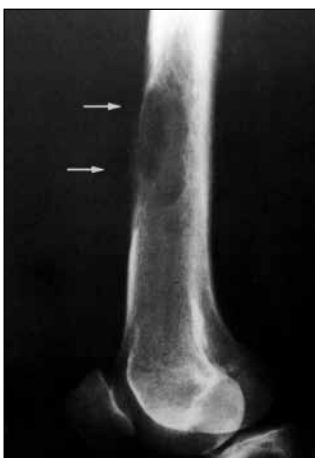Biopsia percutánea de lesiones óseas líticas con ultrasonografía

¿Por qué es clave?

Porque se consiguió el diagnóstico histológico correcto en un 93,5% de los 62 casos biopsiados.

La ultrasonografía permite practicar la biopsia percutánea de lesiones líticas con gran seguridad al identificar las alteraciones de la cortical y el componente de partes blandas asociado que suele ser histológicamente representativo.

Se selecciona una lesión lítica del fémur con penetración de la cortical. En la imagen ecográfica obtenida en el momento de la biopsia, se observa la aguja (flecha) penetrando en la zona hipoeoica, correspondiente a la cortical destruida. Se trataba de una lesión metastásica.



García JH, De Lázaro S, Gil S, Gómez F, González M, Ambit S, Piqueras R, Bordón F. Radiología. 1996; 38:91-5.

Localización con arpón de nódulos pulmonares



295

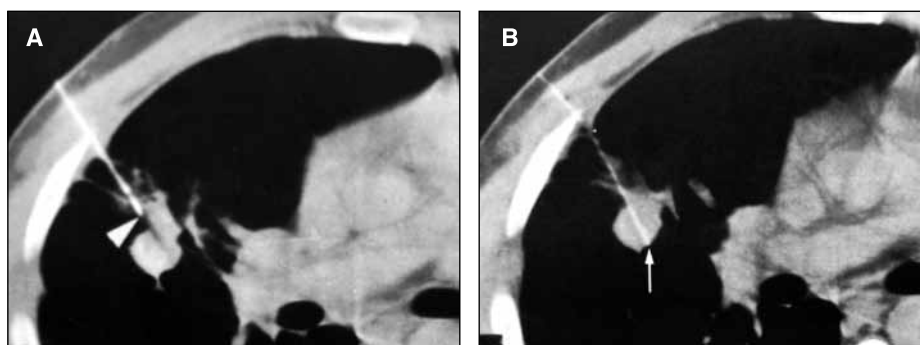
¿Por qué es clave?

Porque la localización con arpón y azul de metileno en casos seleccionados de nódulos pulmonares, con TC como guía, permite la resección videotorascópica de lesiones difícilmente accesibles, ya sea porque no están en situación subpleural o porque son menores de 20 mm.

En este estudio preliminar, con 8 casos, se consiguió colocar el arpón correctamente. Los 8 nódulos se resecaron con éxito en la toroscopia, siendo de gran ayuda el arpón y el azul de metileno. Sin este procedimiento, hubieran requerido una toracotomía.

El caso que se muestra es la de un infarto pulmonar cuya punción biopsia percutánea previa fue inespecífica. A: Punta de aguja situada en la superficie del nódulo. B: Arpón en su localización definitiva, atravesando el nódulo.

Ferreirós J, Salmerón I, Bustos García de Castro A, Hernando F, Gómez A, Torres A. Radiología. 1996; 38:97-101.



Tumores múltiples primarios de pulmón



296

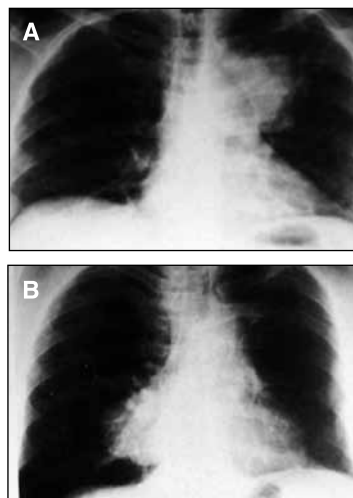
¿Por qué es clave?

Por la exhaustiva revisión del historial de 477 pacientes intervenidos por carcinoma de pulmón.

Se detectaron 12 casos de tumores múltiples primarios. En 7 casos los tumores fueron sincrónicos; y en 6, metacrónicos (se incluye un tumor triple). La asociación histológica predominante fue la de epidermoides de moderada o pobre diferenciación celular. La forma más habitual de presentación del segundo primario suele ser como nódulo o masa descubierto en la revisión periódica. El tipo de pacientes, varones fumadores entre 50 y 60 años.

Se presenta un caso. A: Masa en LSI con histología de epidermoide poco diferenciado; se realiza lobectomía. B: A los 10 años, masa en LID que corresponde a carcinoma indiferenciado de células grandes.

Martínez M, Garrido MV, Allodi S, Padín MI, Serrano F. Radiología. 1996; 38:103-8.



Técnicas de imagen en el tratamiento conservador del cáncer de mama

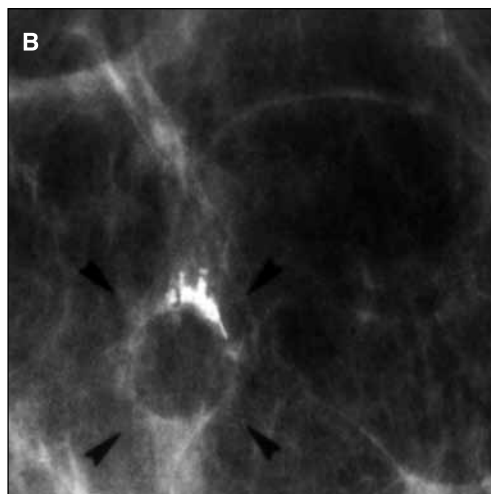
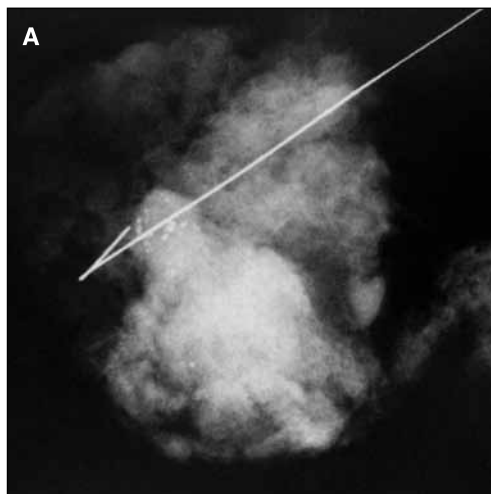
¿Por qué es clave?

Porque es una evaluación crítica de las técnicas de imagen que permiten un tratamiento conservador en el cáncer de mama: estudios previos a la cirugía para contribuir a la selección adecuada de pacientes, localización prequirúrgica, examen de la pieza y mamografía postoperatoria, estudios de seguimiento... Todo ello en base a la experiencia de 200 pacientes.

La colaboración de las técnicas de imagen es imprescindible para obtener tasas de supervivencia equiparables a la mastectomía y altos porcentajes de preservación de la mama con resultados estéticos satisfactorios.

Entre las numerosas imágenes, se selecciona: A) un estudio intraoperatorio; la colocación precisa del arpón permite al cirujano la resección de un mínimo volumen mamario. B) Estudio de seguimiento 2 años después del tratamiento; en el lecho de la tumorectomía, quiste oleoso y macrocalcificaciones distróficas en su pared.

Peña F, Vega C, Pastrana M, González C, Ramos L. Radiología. 1996; 38:155-69.



RM en las hepatopatías crónicas difusas



298

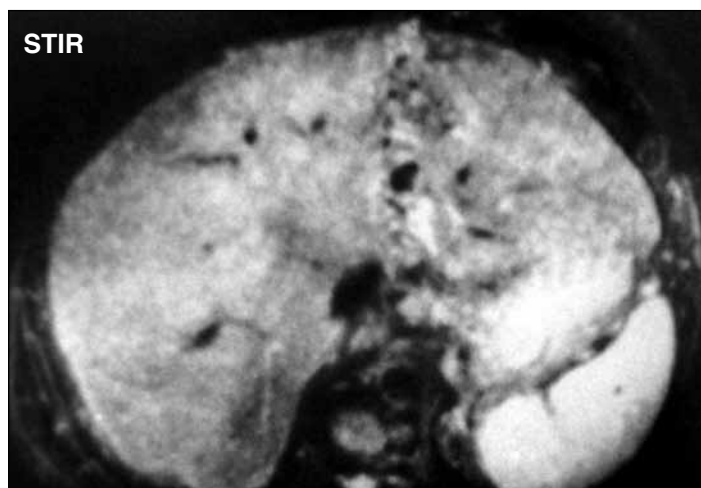
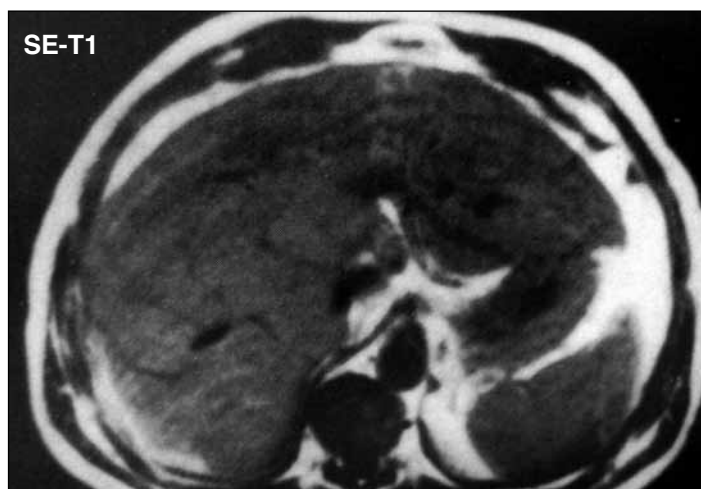¿Por qué es clave?

Porque la apariencia del hígado en RM puede tener una utilidad pronóstica o terapéutica sin necesidad de recurrir a la biopsia.

Es un estudio prospectivo, mediante RM, de 152 pacientes con hepatitis crónica y cirrosis (diagnosticados por biopsia hepática) y de 28 sujetos sanos como grupo control. Conclusión: la intensidad de señal del hígado en secuencias STIR se relaciona con el grado de severidad histológica de la hepatopatía crónica, principalmente con la necrosis periportal, necrosis lobulillar e inflamación portal.

Se muestra el estudio RM de un hombre con cirrosis hepática cuya biopsia muestra un alto grado de actividad histológica (14 en el índice de Knodell). En la secuencia SE-T1, cambios morfológicos de cirrosis (disminución del tamaño del LHD, con hipertrofia del LHI y del caudado). En la secuencia STIR, hígado marcadamente hiperintenso con nódulos de regeneración isointensos.

Talens A, Martí-Bonmatí L, Del Olmo J, Del Val A, Ferrández A, Belloch V. Radiología. 1996; 38:235-43.



Masas renales de diagnóstico radiológico incierto

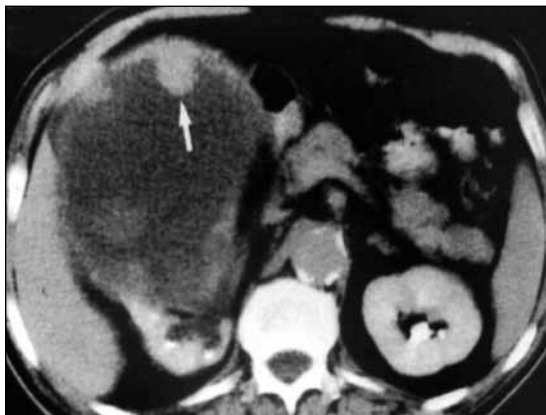¿Por qué es clave?

Porque un cuidadoso estudio TC reduce el número de masas renales que, en principio, son de diagnóstico incierto.

Se revisa la problemática de los quistes complejos, de las masas multiloculadas, de las masas con grasa o calcio, de las masas menores de 3 cm, y otras situaciones de incertidumbre

En imagen, TC con contraste i. v. Masa quística hipodensa con nódulos en la pared que corresponde a un carcinoma de células renales.

Fernández F, Arana E, Revert A, Barber T. Radiología. 1996; 38:257-64.



Ecografía en la patología gastrointestinal causante de abdomen agudo

¿Por qué es clave?

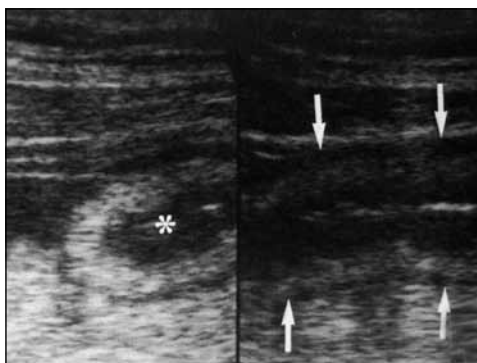
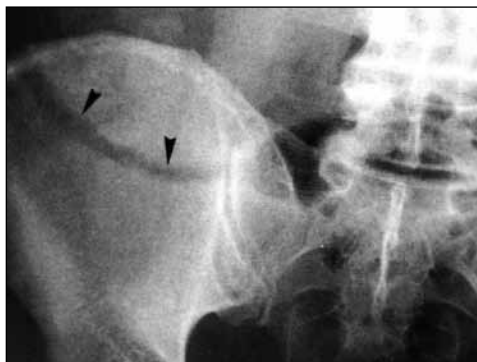
Por el papel decisivo de la ecografía en un Servicio de Urgencias ante pacientes con dolor abdominal inespecífico.

La visualización de un *pseudorriñón* o una *diana*, correspondiente a asas intestinales con pared engrosada, permite orientar hacia una patología gastrointestinal y, en un contexto clínico, sugerir el diagnóstico correcto.

En este artículo de actualización, se presentan casos de apendicitis, diverticulitis, obstrucción intestinal, neoplasia de colon, invaginación, hematoma duodenal, enfermedad de Crohn e isquemia intestinal.

Se selecciona un caso de isquemia intestinal. En la radiografía, un asa de delgado con luminograma patológico. En la ecografía, asa con pared muy engrosada, fija, sin peristaltismo.

Esteba MD, Quiroga S, Boyé R, Sebastià MC, Garriga V. Radiología. 1996; 38:265-72.



Tumores de las vainas nerviosas (TVN) del sistema musculoesquelético



301

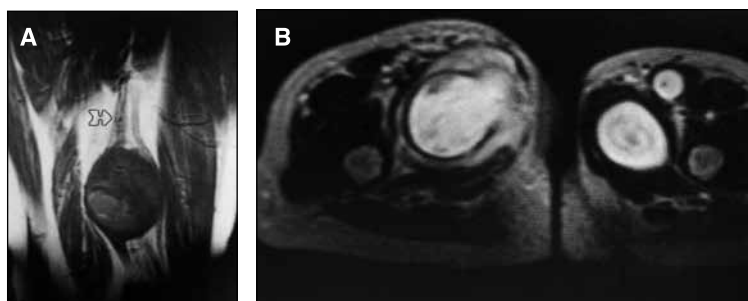
¿Por qué es clave?

Porque la RM define las características de los TVN y evalúa algunos parámetros que facilitan la diferenciación entre benignos y malignos.

Es un estudio retrospectivo multiinstitucional de 32 casos en 22 pacientes. Algunas conclusiones: 1) El origen nervioso del tumor se visualiza con mayor frecuencia en los TVN benignos. 2) El aspecto en *diana* sugiere fuertemente benignidad.

Imagen A: Coronal T1. Neurilemoma con origen en el ciático poplíteo interno del muslo izquierdo. Imagen B: Axial T2. En el mismo paciente, coexiste un TVN maligno del muslo derecho cuyo margen medial está interrumpido.

Galant J, Martí-Bonmatí L, Soler R, Sáez F. Radiología. 1996; 38:301-7.



Patología sinovial



302

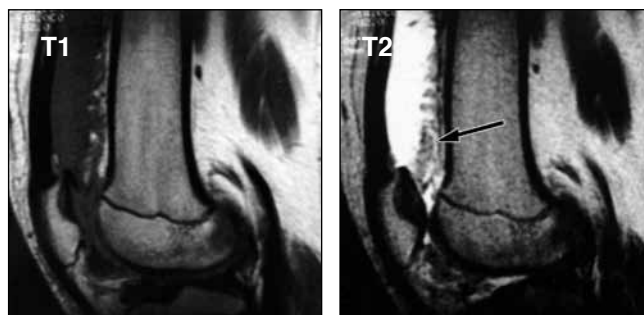
¿Por qué es clave?

Porque es un artículo de actualización sobre la RM en la patología sinovial.

Se revisa la patología benigna (quistes, condromatosis, sinovitis villonodular pigmentada, sinovitis inflamatorias y hemangiomas) y maligna (sarcoma sinovial y hemangiosarcoma).

En imagen, sinovitis villonodular pigmentada en la articulación de la rodilla, en fase inicial. Importante proliferación sinovial en la bolsa suprapatelar (flecha) y derrame articular.

Blasco A, Guedea A, Mota J, Sánchez P, Ros L. Radiología. 1996; 38:323-9.



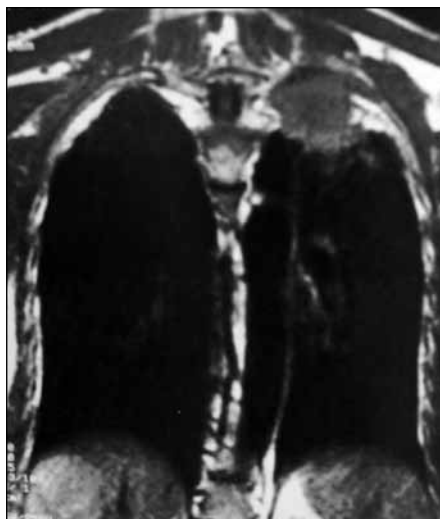
Tumores del vértice pulmonar

¿Por qué es clave?

Porque actualiza el manejo diagnóstico del tumor de Pancoast. Ante un paciente diagnosticado por radiología convencional de posible tumor del vértice pulmonar, las técnicas de imagen para su correcta clasificación y estadificación serán: 1) RM para valorar la extensión local (base del cuello, arteria subclavia, plexo braquial y cuerpo vertebral). 2) TC para valorar adenopatías mediastínicas y metástasis a distancia (hígado y suprarrenales).

La imagen coronal T1 muestra que la masa en el vértice izquierdo provoca la disrupción del plano graso extrapleurar y sobresale del vértice pulmonar.

Rueda J, Serrano F, Padín MI, Rodríguez F. Radiología. 1996; 38:331-8.



Neumotórax pospunción

¿Por qué es clave?

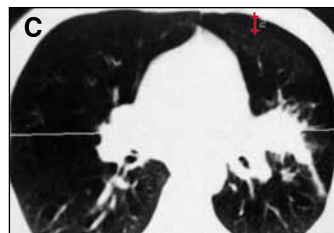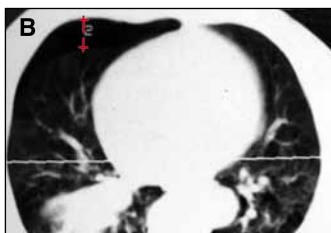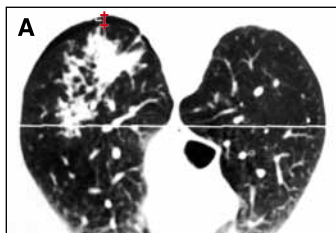
Porque es un estudio prospectivo observacional de una cohorte de 80 pacientes consecutivos a los que se realizó 89 PAAF (calibre habitual: 25G) con TC como guía de imagen. Se hizo TC inmediato tras la punción y a las 24 horas; si persistía el neumotórax, nuevos controles a las 48 y 72 horas o hasta la colocación del tubo de drenaje.

Se recogieron 7 variables como posibles factores de riesgo de neumotórax.

Una conclusión esperada: la longitud del parénquima atravesado se asocia con la producción de neumotórax. Una conclusión interesante con vistas a tratar el neumotórax con un catéter fino: los neumotórax anterolaterales tienen un riesgo 5,7 veces mayor de necesitar drenaje torácico frente a los mínimos o anteriores.

A: neumotórax mínimo (en prono). B: neumotórax anterior. C: neumotórax anterolateral que rebasa la línea media coronal.

Sánchez JA, Retamar JA, Blázquez J, Castaño JC. Radiología. 1996; 38:339-44.



El CAD



EQUIPO CLAVE

305

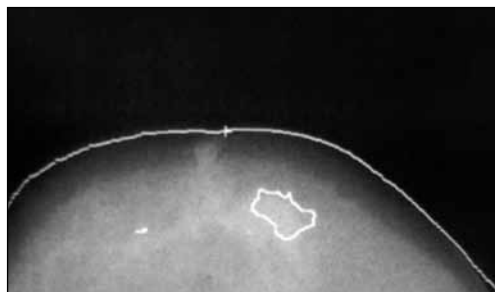
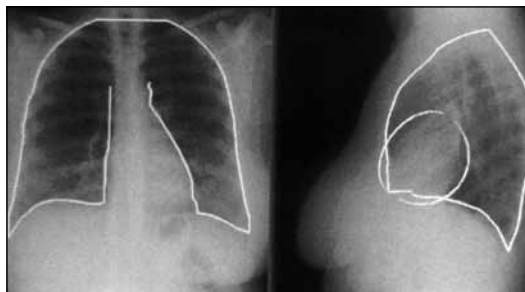
¿Por qué es clave?

Porque aparece el nuevo sistema de detección asistida por ordenador (en inglés CAD: *Computer-Aided Detection*) aplicados en radiología de tórax y mama.

En tórax, para detectar enfermedad intersticial mediante el uso de fractales y para calcular la capacidad pulmonar mediante elipsoides (imagen A).

En mama, para clasificar las mamografías normales en los diferentes grupos de riesgo descritos por Wolfe y para la detección de masas (imagen B).

García P, Souto M, Correa J, Carrascal F, Méndez A, Carreira JM, Lado MJ, Vidal JJ. Radiología. 1996; 38:385-94.



RM de mama



TÉCNICA CLAVE

306

¿Por qué es clave?

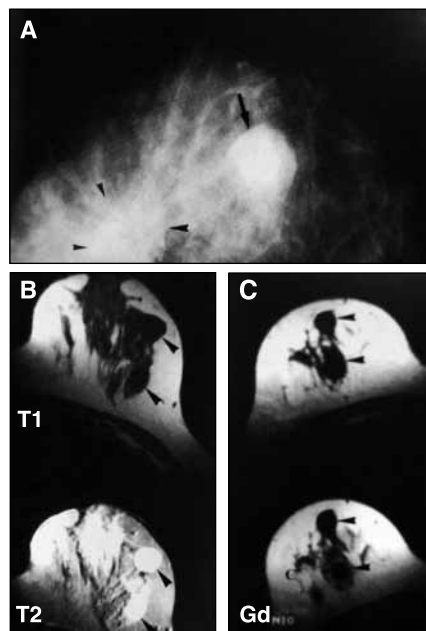
Porque la RM comienza a formar parte del diagnóstico mamario.

En el artículo iconográfico referenciado se presenta y compara la RM de mama con las técnicas convencionales (mamografía y ecografía).

Se exponen casos de mama normal, adenosis esclerosante, fibroadenoma gigante, carcinoma ductal infiltrante, carcinoma coloide, cicatriz radial, absceso mamario y prótesis mamaria.

Se selecciona un caso dudoso. Mama con lesión nodular (flecha) y área de trastorno de la arquitectura (puntas de flecha). Nódulos hipointensos en T1 e hiperintensos en T2. No se produce realce de los nódulos con el gadolinio. Mastopatía fibroquística.

Martín, JL, Garófano JM, Bosquet A, Fernández FJ, Fuentes P, Álvarez de Cienfuegos E. Radiología. 1996; 38:395-402.



¿Por qué es clave?

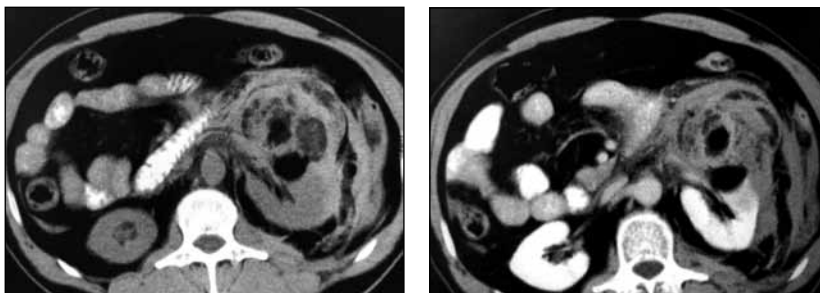
Porque por primera vez se publican en RADIOLOGÍA los casos que se van a presentar en la Sesión del Congreso.

Los Casos Júnior fueron moderados por Josep Maria Mata. Fueron leídos por Montserrat Clotet Feliu (Angiomiolipoma renal con rotura espontánea), Susana Hernández Muñiz (Pseudoaneurisma postraumático de la arteria tibial posterior), Yolanda Pallardó Calatayud (Neumonía lipoidea exógena), y Alberto Villanueva Marcos (Mesotelioma quístico pélvico).

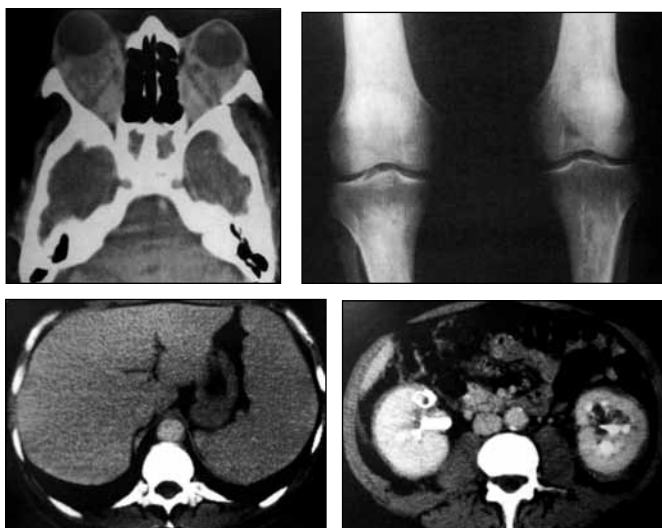Los Casos Sénior, moderados por Juan Ramón Jiménez y leídos por José Marcos y Robles (Lipogranulomatosis o enfermedad de Erdheimer-Chester y Granuloma de cuerpo extraño en riñón trasplantado), César Pedrosa (Infestación por *P. carinii* en paciente tratado con pentamidina y Histiocitosis X del adulto), y Javier Lucaya Layret (Linfangioma retroperitoneal y Linfangiomatosis ósea).

Se selecciona un caso Júnior y otro Sénior.

Radiología. 1996; 38:437-46 y 593-606.



Varón de 52 años que presenta súbitamente dolor en fosa lumbar izquierda. Angiomiolipoma renal con rotura espontánea.



Varón de 47 años con exoftalmos, dudoso cólico renal y hepatoesplenomegalia. Lipogranulomatosis o enfermedad de Erdheimer-Chester.

ANEXOS

EDITORES JEFE DE LA REVISTA RADIOLOGÍA (1912-2012)



Celedonio
Calatayud Costa
(1912-1919)



Julio Orensanz Tarongi
(1934-1935)



Carlos Gil y Gil
(1945-1949)



Julián Gutiérrez
del Olmo
(1956-1963)



Fernando Manchón
Azcona
(1963-1964)



Pedro Melendo Abad
(1965-1969)



César Pedrosa
(1970-1977)



Juan Ramón Jiménez
Fdez.-Blanco
(1977-1985)



José Cáceres Sirgo
(1986-1988)



Luis Ramos González
(1989-1993)



Daniel Tejedor Segura
(1993-1995)



Luis Ramos González
(1995-1998)



Joaquín Ferreirós
Domínguez
(1999-2007)



José María
García Santos
(2008-actualidad)

DEL AUTOR A LA CLAVE

A

- Abad Cervero, Francisco Javier: 107, 141
 Abad Rico, J M: 92
 Abellán Atienza, José Lázaro: 238
 Abellas Rosende, Aurora: 244, 254
 Ablanedo Ablanedo, Pilar: 281
 Acinas García, Olga: 245
 Aguado Bustos, Fernando: 172, 234
 Aguado Codina, Cristina: 165
 Aguilera Navarro, Cristina: 286
 Aizcorbe Garralda, Miguel: 268
 Alarcón Rodríguez, José Javier: 244, 254
 Alberto Ucha, Clara: 292
 Albertos Castro, José María: 249
 Alcalaya Learra, Ruth: 223
 Alcaraz Baños, Miguel: 182
 Alcaraz Mexía, María: 127, 192, 278
 Aldomà Puigdomenech, Jordi: 284
 Alegre Bayo, Nieves: 158
 Aleixandre Blanquer, Antonio Javier: 228, 237
 Alfonso Aguirán, Eduardo Ramón: 250
 Algarra García, José: 217, 224
 Allodi de la Hoz, Sonia: 296
 Almenar del Poyo, Luis: 55, 99
 Alonso Charterina, Sergio: 258
 Alonso de Santos, Luis: 75
 Alonso Usabiaga, Ignacio: 224
 Alonso, M: 140
 Álvarez Bustos, Guillermo: 94, 97, 113, 142, 162
 Álvarez de Cienfuegos Puya, Enrique: 306
 Álvarez del Río, Alfredo: 94, 97
 Alvarez Martínez, José: 245
 Álvarez Moreno, Ana: 112
 Álvarez Rabanal, Rosa: 73
 Álvarez Sanz, María Concepción: 234
 Álvarez-Linera Prado, Juan: 191
 Álvaro Iglesias, Emilio: 231
 Ambit Capdevila, Silvia: 243, 294
 Amores Ramírez, Francisco: 162
 Ancillo García, Pablo: 62
 Andreo Hernández, Luis Alberto: 176
 Andrés Lozano, Vicente: 169, 187, 273
 Andrés Teruel, Juan Carlos: 186, 187, 206
 Andreu Morato, J M: 37, 45
 Antón Torres, Antonio: 250
 Antoñana Larrieta, Mikel: 197
 Aparici Izquierdo, Ricardo: 91, 187, 240
 Aparicio Mesón, Martín: 181
 Aparisi Rodríguez, Francisco: 119, 201, 282
 Aperribay Esparza, Amaia: 245
 Aquerreta Beola, Jesús Dámaso: 154
 Arana Fernández de Moya, Estanislao: 269, 282, 299
 Arduán Castillo, José: 45, 87
 Arenas de Pablo, Ángel: 107, 110, 113, 182, 196
 Arenas Jiménez, Juan José: 271
 Arenas, C: 256
 Ares Vidal, Jesús: 195
 Armengol Miró, José Ramón: 253
 Armesto Pérez, Víctor: 172
 Arnal Monreal, Manuel: 112, 141
 Arrieta Farraro, Amaya: 197
 Arrizabalaga Guereñu, Ramón: 141
 Arroyo de la Fuente, Francisco: 47
 Arroyo Fernández, M: 73
 Arteche Legorburu, María Dolores: 189
 Artigas Martín, José María: 117, 121
 Asins Codoñer, Enrique : 61
 Aso Puértolas, Celestino: 129
 Astigarraga Aguirre, Elena: 259
 Astudillo González, Aurora: 118
 Atienza Saura, Miguel: 196, 253
 Atondo Albeniz, María Teresa: 260
 Ávila Rodríguez, Antonio: 133, 153, 161, 210
 Ayuso Colella, Carmen: 168, 195
 Ayuso Colella, Juan Ramón: 195
 Azpeitia Armán, Javier: 222
 Azpiazu Alonso-Urquijo, Agustín : 141

B

Baca Pérez-Bryan, Rafael: 178
Bacaicoa Saralegui, María del Carmen: 235
Balboa Arregui, Óscar: 229
Ballesta Cuñat, Antonio: 133
Ballester García, Atanasio: 203
Baltasar Torrejón, Aniceto: 176
Bañares Cañizares, Rafael: 203
Baquero Munera, Miguel: 284
Barbadillo Nocea, Pedro: 48
Barber Pineda, Teresa: 299
Barmada, Mamdouha A: 129
Barnes, G T: 256
Baró Ros, Pedro: 111, 180
Bartrina Rossell, Jordi: 180
Bastart Miralles, Ferran: 180
Beaus Climent, Begoña: 101
Begué Gómez, Robert: 284
Belloch Zimmermann, Vicente: 298
Beltrán Latorre, Francisco Javier: 118, 135, 138, 145, 226
Beltrán Mayor, Juan: 91, 119, 201, 282
Benac Prefaci, Amparo: 61, 72
Benedicto Orovitg, José Manuel: 238
Benítez Navío, Julio: 211
Benito Cristóbal, Carlos: 35, 52
Benito Moreno, Luis María: 209
Benlloch Sánchez, Carmen: 292
Beraza Milicua, Alberto: 286
Beringola Beringola, María Cristina: 106, 130, 196
Berná Serna, Juan de Dios: 182
Bertólez Cue, Marina: 118
Bianchi Cardona, Luis: 168
Bilbao Jaureguizar, José Ignacio: 154, 188, 230, 239
Blanco Aparicio, Marina: 286
Blasco Armengod, Eduardo: 100
Blasco Satué, Alicia: 302
Blázquez Sánchez, Javier: 304
Bonilla Mir, Federico: 163
Bonmatí Bonmatí, José: 33, 45, 67
Bontozoglou, N: 226
Bordón Ferré, Fernanda: 101, 294

Borobia López, Vicente: 100
Borrueal Nacenta, Susana: 182
Bosquet Daza, Andrés: 306
Boyé de la Presa, Rosa: 300
Boyra Opitz, José Antonio: 135
Brasa Fernández-Fierros, José Francisco: 156
Bravo Zabalgoitia, Gonzalo: 156
Bru Saumell, Concepción: 168
Bruix Tudó, Jordi: 168
Buecklein, W: 225
Bustamante Sánchez, Manuel: 280
Bustos García de Castro, Ana: 199, 295

C

Cabada Giadas, María Teresa: 287
Caballero Calabuig, Elisa: 226, 242
Caballero, J: 62
Cabeza Martínez, Beatriz: 276
Cabo Valle, Antonio: 84
Cabrera Zubizarreta, Alberto: 257
Cabrera, V: 177
Cáceres Sirgo, José: 58, 62, 68, 218
Calabia de Diego, Alfonso Juan: 118
Calatayud, T: 87
Callao Martínez, José: 79
Calonge Calle, Edita: 179, 198, 218
Calvo, G: 78, 90
Campollo Velarde, Jorge: 141
Campoy Vidal, Francisco: 33
Camúñez Alonso, Fernando: 141, 157, 159, 203
Cañadillas Barea, Luis Miguel: 153
Canellas Anoz, José Javier: 139, 142
Caniego Monreal, José Luis: 201
Canís López, Miguel: 93, 158, 270
Cano López, Cristóbal: 288
Cano Terol, María del Carmen: 133
Cano Yepes, Jesús: 121
Canteli Padilla, Begoña: 257, 259
Cantenys Cervera, J: 28
Capdevila i Cirera, Antoni: 284
Carazo Martínez de Anguita, Octavio: 150
Cárdenas Olivares, José Luis: 234

Carnicero Cuartero, Maximino: 71
 Carnovale, Richard: 82
 Carrascal Castro, Francisco: 219,305
 Carrasco Rubio, Alfonso: 268
 Carreira Gómez, Carmen: 203
 Carreira Villamor, José Martín: 219, 277, 289, 305
 Carreño Pedemonte Juan Carlos: 234
 Carro Martínez, Ana: 254
 Carvajal Díaz, Antonio: 105, 116
 Carvajal Méndez, Inmaculada: 287
 Casadefont Morencos, José Ignacio: 255
 Casado Grau, José: 169
 Casal, M: 204
 Casanova Estruch, Bonaventura: 227
 Casanova Gómez, Rafael: 109
 Casas Curo, José Darío: 271
 Casas Gómez, Francisco Javier: 94, 97
 Casas Gómez, José Manuel: 94, 97, 107
 Castañer González, Eva: 214, 218, 220
 Castaño Carracedo, Manuel: 217
 Castaño Llana, José Carlos: 126, 131, 222, 304
 Castelló Camerlinck, Juan: 58, 122, 127, 148, 278, 285
 Castillo Bernal, Evaristo : 94
 Castillo Gómez, Alfredo: 276
 Castro García, Julián: 53
 Castro Pérez, José Manuel: 286
 Catalá Puchades, Francisco José: 167, 182, 186, 229
 Catalá, R: 178
 Celaya Pérez, Sebastián: 246
 Celda Muñoz, Bernardo: 233
 Celma Marín, Julián: 72, 74
 Cepeda Izquierdo, Teresa: 118, 125
 Ceres Ruiz, Luisa: 91, 224
 Cerezal Pesquera, Luis Fernando: 280
 Céspedes Mas, Marino: 172
 Charmsangavej, C: 262
 Chimeno Herrero, Consuelo Paloma: 285
 Chuan Nuez, Pascual: 232
 Cid i Rafael, Felip: 1, 2, 4, 5, 8, 11
 Cifrián Cavada, Carlos: 119, 201, 282
 Civeira, E: 246
 Cívico Martín, Emilio: 208

Clemente Ricote, Gerardo: 203
 Clotet Feliu, Montserrat: 2, 10, 274, 291, 307
 Cobos Hernández, María Victoria: 250
 Colina Ruizdelgado, Francisco: 113
 Comas i Llabería, César: 3
 Condado Ampudia, Antonio: 191
 Contreras Cecilia, Esther: 172, 276
 Cordón Pujol, Fernando: 37, 69
 Correa Pombo, José Luis: 219, 256, 305
 Cortés Valdés, María Pilar: 106
 Cortina Moreno, Begoña: 254
 Cortina Orts, Héctor: 169, 187, 240, 247, 273
 Coscojuela Santaliestra, Pilar: 214
 Cosín Ochaíta, Jaime: 216
 Cossío Coll, Benigno: 54, 81, 85
 Costa, I: 274
 Costilla García, Serafin Marcos: 231, 258
 Cozcolluela Cabrejas, Rosa: 268
 Creixell Gabas, Santiago: 114
 Cruz Díaz, María Ángeles: 234
 Cruz Villalón, Fernanda: 161
 Cuadrado Blázquez, Javier: 277
 Cuadrado Marín, Pilar: 171
 Cuadras Collsamata, Patricia: 271
 Cuñat Romero, Alberto: 232

D

De Agueda Martín, Sonia: 173
 De Benito Arévalo, José Luis: 265
 De Burgos Díaz, Alberto: 163
 De Diego Cholí, Juan: 124
 De Gregorio Ariza, Miguel Ángel: 246, 250, 264
 De la Cruz Burgos, Raul: 173
 De la Fuente Buceta, Ana: 112
 De la Lastra Olano, José Domingo: 173
 De la Torre Fernández, Jesús: 216, 232, 244
 De la Vega-Hazas Porrúa, Gonzalo: 167, 189
 De Lara Nava, Tomás: 80
 De las Heras Durán, Pilar: 134
 De las Heras García, José Antonio: 288
 De Lázaro y De Molina, Susana: 243, 294

De Marcos Izquierdo, José Ángel: 214
De Miguel Medina, Concepción: 268
De Miguel Sebastián, Pedro: 160
De Miguel, E: 259
De Orbe Rueda, Aránzazu: 106
De Vega, Emilio: 285
De Yarza García, Francisco: 14
De Yarza, E: 27
Del Campo del Val, Lourdes: 194
Del Castillo González, Federico: 172
Del Cerro González, Julián Vicente: 288
Del Cura Rodríguez, José Luis: 197
Del Olmo Puchalt, Juan Ángel: 298
Del Pozo García, Gloria: 141, 171, 261
Del Río Cabaña, José Luis: 52
Del Val Antoñana, Adolfo: 298
Del Villar Sordo, Valentín: 268
Delgado Beltrán, Pilar: 250
Delgado Bona, Gabriel: 175, 221, 235
Delgado Dominguez, Enrique: 284
Delgado Elipe, Ildefonso: 211
Delgado Macías, María Teresa: 255
Díaz de Rojas, F: 106
Díaz García, Ana María: 118
Díaz López, César: 108
Díaz Lucas, Enrique Francisco: 150
Díaz Ramón, Carlos: 269
Díaz Torres, María Jesús: 178
Díaz, Francisco: 76
Díez Díez, Consuelo: 128
Díez-Valencia, Oziel: 118
Dolz Jordi, Josep Lluís: 284
Doménech Clarós, Antonio: 27, 45
Doménech Iglesias, Antonia: 101, 236
Domingo Montañana, María Luisa: 237
Domínguez Mayoral, Rodrigo: 129
Donoso i Bach, Lluís: 137
Dorado Rielves, María Luisa: 158
Dualde Beltrán, Delfina: 226, 233, 237, 252
Duque Gallo, Juan José: 166
Durá de Pinedo, José María: 211
Durán Feliubadaló, Carmen: 114

E

Echenagusia Belda, Antonio: 138, 141, 157, 159, 203
Echevarría Uruga, José Javier: 245, 275
Echevarría, F: 141
Eguidazu Elosua, Miguel: 135, 138, 145
Eguizabal Subero, Carmelo: 264, 268
Elcarte Revestido, Fernando: 235
Eleno Álvarez, Alfonso: 239
Encarnación, C: 250
Encinas Gaspar, Begoña: 280
Enríquez Cívicos, Gregoria: 114
Erasun Cossio, Fernando: 173
Ereño Ealo, María José: 197
Escalada Berta, Jorge: 181
Escartín Martínez, Irene: 166
Escribano Vera, José: 172, 234
Esparza Estaun, Joaquín: 178
Espinós Santairene, María Antonia: 241
Esquitino Jaime, Desiderio: 202
Estañ Pérez, Arturo: 181
Esteba i Bech de Careda, María Dolores: 300
Esteban de la Torre, Andrés: 62
Esteban Hernández, Enrique: 258
Esteban Masanet, Juan Miguel: 269
Esteban Ricós, María Jesús: 236, 240, 247
Estellés Lerga, Pilar: 147
Estevan, M A: 118
Ezquerro Escribano, María Teresa: 118

F

Feijoo Agesta, Rosa: 265
Fernández Cruz, Joaquín: 208, 272
Fernández de Bobadilla, Manuel: 78, 90
Fernández del Busto, Ernesto: 223
Fernández Echevarría, María Antonia: 255
Fernández Gómez, Jose Antonio: 246, 250, 265
Fernández González, María del Carmen: 139, 142, 211
Fernández Latorre, Francisco: 101, 104, 115, 118, 146, 148, 229, 258, 269, 271, 299

Fernández Martínez, José Manuel: 229
 Fernández Martínez, María Isabel: 234
 Fernández Mena, Francisco Javier: 306
 Fernández Olcina, Juan Antonio: 61
 Fernández Roche, José Antonio: 208
 Fernández Rodríguez, Ana: 204
 Fernández Sabaté, Alfons: 69
 Fernández Sánchez, Juan: 225
 Fernández Simón, José Manuel: 281
 Fernández Urdanibia, Juan: 87
 Fernández-Moscoso Solano, Antonio: 61, 72, 84, 95, 101
 Ferrández Izquierdo, Antonio: 298
 Ferreira Montero, Vicente: 123
 Ferreiro Arg, elles, Inmaculada Concepción: 254
 Ferreiro y de Ramón, Rosa: 190
 Ferreirós Domínguez, Joaquín: 295
 Ferreirós Espinosa, Carlos: 29
 Ferrer Lliteras, Juan Antonio: 163
 Ferrer Puchol, María Dolores: 226, 233, 241, 242
 Ferrer Vergara, Abdón Luis: 232, 254
 Ferreres Carceller, Isabel: 118, 135, 138, 145
 Fidalgo González, Isidoro: 280
 Fiestas de Pablos, José: 138, 159
 Florensa Vila, José: 143
 Fortea Gil, Fernando: 157, 216
 Fraile Moreno, Eduardo: 234
 Framiñán de Miguel, Andrés: 181
 Franco López, Ángeles: 143
 Franquet Casas, Tomás: 274
 Fraser, R G: 256
 Freije Martínez, María Rosario: 93
 Frieria Reyes, Alfonsa: 287
 Fuenmayor Alsina, Pablo: 92
 Fuentes, J A: 142
 Fuentes, Pedro: 306

G

G. Preciado, José Luis: 278
 Gaisie, Godgrey: 129
 Galant Herrero, Joaquín: 233, 241, 242, 293, 301
 Galarraga Gay, María Isabel: 281

Galdeano Miranda, José María: 257
 Gallar Barberá, Pilar: 9, 59, 65, 136
 Gallego Beuter, Juan José: 102, 118, 125
 Gallego Gallego, María de los Santos: 171, 196
 Galve Sada, Ramón: 79, 94
 Gálvez Galán, Francisco: 59, 136
 Gámiz Sánchez, Ramón: 147
 Ganado Díaz, Tomás: 276
 Garci Montesinos, José Luis: 119, 201, 282
 García Aguayo, Francisco Javier: 202, 266
 García Álvarez, Alberto: 192, 278, 287
 García Cosmes, Silvestre: 232
 García de Iturraspe Elices, Cristina: 275
 García Ferrer, Luis: 84
 García Franco, Margarita: 176
 García García, Lorenzo: 203, 209, 288
 García González, Manuel: 36, 208
 García Laborda, Elsa: 232, 254
 García López, Fernando: 154, 257, 259
 García Marrero, Luis: 45, 70, 93, 100, 103
 García Martín, Ramón: 97, 107
 García Novales, José Ramón: 74
 García Pérez, Martín: 194
 García Peris, Antonio: 288
 García Pravia, Paz: 118
 García Pumarino, José Luis: 118
 García Rodrigo, Senén: 135, 138, 145
 García Rodríguez, Teresa: 2, 10
 García Suárez, Agustín: 174, 185, 248
 García Tahoces, Pablo: 219, 256
 García Tahoces, Pablo: 305
 García Vila, José H: 178, 236, 243, 294
 García, E: 163
 García, J: 167
 García-Albea, Esteban: 87
 García-Andrade, Carlos: 40, 42
 García-Castaño Gandiaga, Begoña: 191
 García-Conesa, Juan Antonio: 114
 García-Cosío Mir, José María: 115
 García-Hidalgo Castilla, Enrique: 106, 110, 210
 García-Lorente, Antonio: 94
 García-Nieto Onrrubia, Juan José: 93, 103, 181, 213
 Garcva-Porrero y Pérez, Miguel: 71, 83

- García-Revilla García, José: 270
Garijo Ayensa, María Francisca: 143
Garmendia Larrañaga, Francisco Cruz: 167
Garófano Jerez, José Maximiliano: 306
Garrido Torres-Puchol, María Victoria: 296
Garriga Farriol, Victoria: 300
Garzón Moll, Gonzalo: 148
Gayete Cara, Ángel: 8
Gayol Méndez, Ana Rosa: 286
Genovés García, José Luis: 182
Gil de Miguel, A: 263
Gil Martín, María Dolores: 64
Gil Salom, Manuel: 232
Gil Salú, José Luis: 235, 260
Gil Sánchez, Santiago: 165, 182, 243, 294
Gilabert Solé, Rosa: 168, 195
Gilabert Úbeda, Amparo: 227
Gili i Planas, Jaume: 284
Girón Martínez, Ángel: 163
Gómez Catalán, Ernesto: 59
Gómez Chavarría, Francisco: 178, 294
Gómez Fernández-Montes, Jacinto: 169, 178, 243
Gómez González, Jorge: 201
Gómez González, Lorenzo: 219
Gómez León, Nieves: 194, 251, 287
Gómez Martínez, Ana: 295
Gómez Martínez, José Luis: 47, 53, 89, 115, 118
Gómez Melchor, Rafael: 178
Gómez Rubí, Juan: 98
Gómez Santos, Dulce: 191
Gómez Sebastián, Guillermo: 274
Gómez Trujillo, Francisco: 217
Gómez-Pereda, Ricardo: 79
Gómez-San Román, Teresa: 253
González Añón, Manuel: 229, 236
González de Orbe, Gabino: 106, 261
González Díaz, Gumersindo: 98
González Gudino, María de los Ángeles: 61
González Hernando, Concepción: 242, 248, 297
González Llorente, Javier: 196
González López, Juana: 161
González Prada, Fernando: 141
González Rivero, Carmen: 219
González Tutor, Andrés: 118, 152, 173, 255
González Vila, Severino: 236
González, C: 37
González, J L: 61
González, J: 171
González, Manuel: 294
Gordillo Gutiérrez, María Isabel: 155, 217
Gordo Román, Ginés: 41, 70, 100, 147, 165, 252
Górriz Gómez, Elías: 167, 204, 277, 289
Gracia Fleta, Aniceto: 176
Grande Icarán, Javier: 135, 138, 145, 259
Grau García, Miguel: 259
Guadaño Salvadores, Vicente: 203, 209
Guardia Mas, Esteve: 105, 116
Guasch Arriaga, Ignacio: 271
Guedea Martín, Alfonso: 302
Güel, J: 21
Guembe Urtiaga, Pedro: 217
Guerra, C: 167
Guirado, Carmen R: 149
Guirao Pérez, José: 182
Guridi Legarra, Jorge: 175, 235, 260
Gutiérrez Alviz, José María: 164
Gutiérrez del Olmo, M C: 87
Gutiérrez Gutiérrez, Agustín: 152
Gutiérrez Julián, José María: 229
Gutiérrez, F: 163
Guzmán Fernández, Antonio: 104, 118
- ## H
- Henales Villate, V: 140
Hermida Anllo, María: 177
Hernández Luyando, Luis: 118
Hernández Montero, Julián: 276
Hernández Moreno, Luis: 172, 217, 244
Hernández Muñiz, Raul: 268
Hernández Muñiz, Susana: 277, 307
Hernández Oter, Ramón: 73
Hernández, D: 61
Hernández-Mora Pérez, Mariano: 36, 66, 174
Hernando Trancho, Florentino: 295
Hortal Cascón, Luis: 204
Hualde Jubera, Ana: 190, 196

I

Ibarburen González-Arenas, Cristina: 256
 Ibarz Navarro, José María: 79
 Iglesias Castañón, Alfonso: 230, 239
 Illanas Sanz, Mariano: 66, 174, 185, 248
 Iraola Garay, Ignacio: 245
 Iribar de Marcos, Marcelino: 172, 173, 207, 268
 Iturrioz Aguirre, Miren Eukene: 167
 Izquierdo Sancho, Carmen: 234

J

Jabón Serradilla, Ángel: 184
 Japón Sola, F: 208
 Jaso Cortés, Enrique: 24
 Jiménez Carrasco, Ana: 158, 161
 Jiménez Cazorla, Antonio: 141
 Jiménez Cruz, Juan Fernando: 131
 Jiménez Fernández-Blanco, Juan Ramón: 31, 47, 53, 60, 104, 115, 118, 146, 148, 307
 Jiménez García de Marina, José María: 231
 Jiménez Gutiérrez, Juan: 107, 133, 141, 155, 161
 Jiménez Jurado, María Dolores: 234
 Jiménez Lasanta, José Antonio: 271
 Jiménez Ruiz, Martín: 272
 Jiménez, Olegario: 171
 Jiménez-Esparza José: 217
 Juez Bañuelos, Cándido: 71, 83
 Jurado Jiménez, Rafael: 171
 Jurado-Grau, José: 21

K

Kindelán Jaquotot, José María: 171

L

Labrador Piquer, Teresa: 252
 Lacruz Rodrigo José: 182
 Lado, María José: 305

Lafuente Martínez, Javier: 136, 203, 244
 Lamas Lorenzo, Manuel: 196, 253
 Lanuza Cabarga, Álvaro: 91
 Lanzas Fontalba, Virgilio: 36
 Lara Nava, Tomás: 143
 Larrauri, J: 196
 Larrosa López, Raquel: 2, 10
 Lasierra Díaz, Rafael: 176, 265
 Latassa Gimeno, José A: 117
 Latorre Valencia, María Dolores: 250
 Lázaro Ventura, Ángeles: 101, 273
 Leal Adán, Rafael: 98, 121
 Leal Monedero, Javier: 131
 Lecumberri Olaverri, Francisco Javier: 124, 154, 230, 239
 Leiva Galvis, Óscar: 100
 Lerín Aznar, Carlos Pedro: 94
 Llauger Rosselló, Jaume: 175, 179, 198, 214, 220
 Llixiona Belda, Joaquín: 95
 Llombart Ais, Rafael: 124
 Llopis Sanjuán, Eva: 271
 Llopis, R: 25
 Llorente González, Javier: 182, 190, 196
 Llorente Santos, María Teresa: 66
 Lloret Fluxá, Josefa Amalia: 118
 Lloret Llorens, Rafael: 25, 93, 167
 Longares Fenollar, José Luis: 167
 Longo Areso, Jesús María: 152, 188, 230, 239
 López Barbarín, José Miguel: 141
 López Barrio, Antonio María: 183
 López Bautista, María Mercedes: 118
 López Benito Ignacio: 118
 López de la Morena, J C: 118
 López de Novales, Eduardo: 80
 López Escobar, Manuel: 34
 López Fernández, Enrique: 135, 138, 145
 López Fernández, José: 34
 López García-Asenjo, José Antonio: 194
 López Gómez, Juan Ramón: 118
 López Marcos, Justo: 98
 López Merino, V: 25
 López Muñoz, Carlos: 229
 López Ruiz, José Antonio: 245, 275

López Ruiz, Purificación: 68
López Vidaur, Ignacio: 174
López, Ana: 292
López, J: 187
López, Miguel A: 268
López-Calderón Barreda, Manuel: 95, 118, 280
López-Roger Roger, Ricardo: 87, 249
Lorenzo Domínguez, María Teresa: 213
Lorenzo Roldán Juan C: 111
Lozano Mancha, Andrés: 141
Lucaya Layret, Javier: 64, 92, 114, 140, 234, 307
Lueje Casanueva, Carlos: 5, 7, 16, 17, 26, 87, 132, 267
Luna, R: 256

M

Macías Benítez, Manuel: 215
Madrid García, Ginés: 94
Madrigal Parrilla, Juan Antonio: 199
Mainar Turón, Antonio: 264, 268
Malagari, K : 256
Maldonado Blanco, Luis: 99, 232
Manchón Azcona, Fernando: 23
Manjón Luengo, Palmira: 106, 113, 182
Manrique Chico, José: 42, 81, 153, 171
Mansilla Legorburu, Francisco: 239
Manzanares Soler, Rafael: 278
Marco Cacho, Antonio: 245
Marcos de Paz, Lourdes María: 184, 190
Marcos Fernández, Julio: 118, 163
Marcos López, Justo: 41, 45, 66, 174, 185, 248
Marcos y Robles, José: 36, 42, 120, 307
Marijuán, C: 60
Marín Hervás, Carmen: 196
Marini Díaz, Milagros: 286
Mariscal Martínez, Antonio: 271
Maroto Genover, Albert: 168
Marrero Pulido, Carmen: 204
Martel Villagrán, José: 234
Martí-Bonmatí, Luis: 165, 167, 175, 186, 193, 205, 206, 226, 227, 228, 233, 242, 247, 293, 298, 301
Martín Algarra, Salvador: 188
Martín Hervás, Carmen: 253, 263
Martín Rodríguez, José Luis: 306
Martín Sánchez, María Josefa: 213
Martín Santos, Francisco Javier: 56, 102, 118, 125, 234
Martín-Crespo Díaz, Luis: 45, 141
Martínez Almagro, A: 266
Martínez Álvarez, Arsenio: 245, 275
Martínez Blanco, Luis Carlos: 231
Martínez Bosch, Francisco Javier: 153
Martínez Cantarero, José Francisco: 153, 161, 185, 190, 210
Martínez Comín, Luis: 71, 88, 117, 123, 141, 166
Martínez de Negri, Jorge: 188
Martínez Díaz, Fuensanta María: 252
Martínez León, María: 296
Martínez Pérez, Antonio: 261
Martínez San Millán, Juan: 161, 194
Martínez Serrano, José Manuel: 238
Martínez Serrano, María del Carmen: 118
Martínez Tello, Amelia: 123
Martínez Valderrábano, Victoriano: 231
Martínez, Julio: 233, 237
Martínez-Guerrero, A M: 268
Martínez-Noguera, Antonio: 2, 10, 108, 133, 134, 291
Martínez-Piazza, Dolores: 224
Martínez-Rodrigo, José J: 228, 241, 242
Mas Estellés, Fernando: 101, 271
Masip Sanchís, María José: 258, 282
Masjuán Martín, Luis: 76, 80
Mata Duaso, Josep Maria: 137, 218, 307
Mateo Montañés, Javier: 111
Mateos Beato, Fernando: 184
Mateos, A: 51
Matesanz Matesanz, J: 222
Matute de Cárdenas, José Antonio: 261
Maudit Astolfi, José Ignacio: 164
Maynar Moliner, Manuel: 79, 118, 167, 177, 204, 246, 250, 277, 289
Mayor, J: 167
Medina Benítez, Antonio: 210
Medrano Peña, Joaquín: 265
Méndez Miguel, Ángel: 285

Méndez, Arturo: 305
 Menor Serrano, Francisco: 165, 167, 187, 206, 247, 273
 Meseguer Carrascosa, Adela: 133
 Micó Marzo, José María: 61, 72
 Miguelena Bobadilla José María: 250
 Millán Juncos, José María: 178
 Millán, R: 173
 Miller, Wallace T: 49
 Minaya Bernedo, Javier: 242
 Miralles Molina, María: 141, 184, 190, 261
 Miralles, L: 21
 Miranda Álvarez, Beatriz: 249
 Miranda Lucas, José: 106
 Miras López, Manuel: 238
 Miró Guillén, Cristina: 184
 Modolell Modolell, Alfonso: 23
 Molina, A: 241
 Molinero Casares, María del Mar: 217
 Molino Trinidad, Ceferino: 89, 139, 142, 148, 211
 Moncada Iribarren, Ignacio: 232
 Monreal, J L: 201
 Montero Pérez-Barquero, Rafael: 171
 Montero Rey, María Dolores: 234
 Montes Benito, Hortensia: 182, 236
 Montes García, Ana: 229, 281
 Montserrat Esplugues, Enrique: 2, 10, 291
 Morales Olaya, Francisco Javier: 252
 Morales Sánchez, Sandra: 202
 Morales Santos, Ángel: 167
 Morán Blanco, Luz María: 271
 Moreiras Barreiro, Margarita: 64
 Moreno Cayetano, Ignacio: 85
 Moreno Flores, Amparo: 101
 Moreno Guillén, Santiago: 217
 Morlán López, Miguel Ángel: 141
 Morote Muro, Virgilio: 226, 237
 Mota Castilla, Antonio: 121
 Mota Martínez, Javier: 302
 Múgica Alcorta, Belén: 197
 Muguerza Eraso, Itziar: 201
 Muñoz Alcántara, Ildefonso Juan: 208
 Muñoz Almazán, Lucía: 216

Muñoz González, Alberto: 194, 251, 283
 Muñoz Ruiz-Canela, José Joaquín: 217
 Muñoz Sánchez, Vicente: 142, 162
 Muntaner Gimbernat, Lorenzo: 226
 Muro de la Fuente, Avertano: 138, 141, 157, 159
 Muro Velilla, Dolores: 187, 292
 Musolen Palet, Eva: 291

N

Naval Gías, Luis: 178
 Navarro Navarro, Manuel: 101, 273
 Navarro Sanchís, Eugenio: 249
 Nebot Gil, Ignacio: 228
 Nevado Santos, Manuel: 261
 Nieto, I: 87
 Nogués Pelayo, Eduardo: 25, 99
 Nombela Cano, Luis: 156
 Nosti Martínez, María Pilar: 115, 118
 Núñez Alonso, Víctor: 94, 97, 182, 194, 210
 Núñez González, Luis: 40

O

Obaidat Hamed, I S: 232
 Olag, e de Ros, Ramón: 169, 187, 240
 Olazábal Zudaire, Ángel: 89
 Olcoz Monreal, Francisco: 172, 173
 Oleaga Zufiría, Laura: 167, 189, 259
 Olier Arenas, Jorge: 175, 178, 221, 235, 260
 Oliva Escribà, Esther: 220, 291
 Olivares, M: 69
 Olivera Serrano, María José: 141
 Olloqui Martín, Emilio: 164
 Oltra Alcayde, Daniel: 61
 Orbis Castellanos, Francisco: 205
 Ortega, A: 88
 Ortega, Pilar: 253
 Ortiz Fernández, Lorenzo: 278
 Ortiz Rivas, Luis Antonio: 152
 Otero Luna, José: 18
 Oteros Fernández, Rafael: 270

P

Padín Martín, María Isabel: 162, 296, 303
Pagola Serrano, Miguel Ángel: 118, 152, 255
Palacio Hermoso, Ángel: 108
Palau Benavides, María Teresa: 231
Pallardó Calatayud, Yolanda: 214, 218, 307
Pallardo Mateu, Luis: 206
Pallas, Carmen Rosa: 184
Palmer Sancho, Jaume: 175, 179, 198
Palomo Traver, Mercedes: 178
Palop Cubillo, Leocadia: 204
Paniagua Escudero, Juan Carlos: 228, 242
Pardo Moreno, María Dolores: 277, 289
Pardo Rodríguez, Mercedes: 196
Pareja Arcos, Manuel: 158, 161
Parera Simonet, Carlos Enrique: 156
París Romeu, Francisco: 25, 100
Parra Blanco, José Antonio: 255
Parra Sagueras, Guadalupe: 224
Pastrana Ledesma, Miguel: 242, 248, 297
Paul Díaz, Laura: 268
Payatos Ruipérez, Cecilio: 182
Paz Expósito, José: 141
Pazos González, Gerardo: 200
Pedraza Muriel, Vicente: 150
Pedrosa, César: 30, 31, 33, 34, 39, 43, 44, 45, 46, 51, 54, 56, 63, 109, 122, 201, 307
Peiró de las Heras, Javier: 164
Peiró Escrivá, José: 99
Peña Felipe, Fernando Antonio: 185, 297
Peña Sarnago, José: 281
Peña Suárez, Jorge Manuel: 29
Perdices Acero, Concepción: 222
Pérez Andrés, Ricardo: 271
Pérez Aranda, José Luis: 126, 131, 222
Pérez Arang, ena, Rafael: 185
Pérez Aznar, José María: 232, 254
Pérez Bustamante, José Félix: 49
Pérez Clavijo, José María: 93
Pérez Díaz, María: 157, 159, 244
Pérez Gil, Miguel Ángel: 177

Pérez González, Elena: 223, 227
Pérez Higuera, Antonio: 87
Pérez Lorenz, Carmen: 123, 141
Pérez Martínez, Carmen: 137, 175, 179, 198, 214, 220
Pérez Picouto, José Luis: 185, 248
Pérez Vega, Herminia: 164
Pérez Villacastín, Benjamín: 106, 130
Perona Zurriaga, Isabel: 178
Petite Felipe, David: 271
Picazo Moreno, Julián: 153
Pimentel Álvarez, María Cristina: 199
Pina Leita, José Ignacio: 265
Pintado Torrijos, J: 208
Pinto Varela, José María: 203, 209
Piquer y Jover, José Juan: 1, 4, 5, 6
Piqueras Olmeda, Rosa: 294
Piqueras Pardelláns, Joaquín: 234
Planes Armengol, Francisco: 22
Plaza Toledano, Celia: 204
Poch Zatarain, Montserrat: 141
Ponce García, Julio: 186
Poyatos Ruipérez, Cecilio: 119, 226, 227, 233, 247
Pozo García, Ana: 281
Prieto Arellano, Consuelo: 106
Prieto Martín, María Luisa: 203, 244
Pueyo Landa, Ignacio: 104, 115, 118, 146, 148
Pueyo Mur, Francisco Javier: 160
Pueyo Villoslada, Jesús: 230
Puig Domingo, Jordi: 175, 179
Pulido-Duque, Juan María: 167, 177, 204, 250, 277, 289

Q

Quevedo Moreno, Paloma: 217, 254
Quílez, J: 141
Quintana Pando, Fernando: 128
Quintanilla Muñoz, Baldomero: 89
Quiroga Gómez, Sergi: 300

R

Rambla Vilar, Julio: 178
 Ramírez Armengol, Juan Andrés: 40
 Ramírez Pérez, Encarnación: 40, 144
 Ramírez, Jesús: 64
 Ramo Garza, Manuel: 246
 Ramos Amador, Andrés Vicente: 70, 93, 103, 192
 Ramos Amador, Luis: 191
 Ramos Gómez, Manuel: 270
 Ramos González, Ana: 196
 Ramos González, Luis: 66, 174, 185, 208, 242, 271, 297
 Rascó Pérez, María Auxiliadora: 81, 85
 Recondo Bravo, José Antonio: 141
 Redondo Buil, Pilar: 34
 Retamar Mancha, José Ángel: 126, 131, 304
 Reus Pintado, Manuel: 98, 121, 238
 Revert Ventura, Antonio José: 182, 186, 258, 269, 271, 299
 Reyes Pérez, Ricardo: 167, 177, 204, 277, 289
 Rezusta Sagasti, Lourdes: 221
 Ribas Barceló, Andrés: 118
 Rioja Sanz, Luis Ángel: 79
 Ripollés González, Tomás: 133
 Rius Chornet, José María: 50, 55
 Rivela Vázquez, Manuel: 249
 Rivero Arellano, Servando: 117
 Robledo Díaz, Ricardo: 139, 141, 157
 Rodés Teixidor, Joan: 168
 Rodríguez Arzadun, José Antonio: 245
 Rodríguez Cabello de la Cierva, Jaime: 188
 Rodríguez Cuervo, María Belén: 202
 Rodríguez González, Ricardo: 109, 194, 212, 262
 Rodríguez Menéndez, José Eduardo: 115, 118
 Rodríguez Piñero, Ana: 208
 Rodríguez Recio, Javier: 268
 Rodríguez Romero, Rafael: 153, 242, 254
 Rodríguez Sampedro, Faustino: 215, 249, 303
 Rodríguez San Vicente, Olivia: 257
 Rodríguez Suárez, José Ramón: 204
 Roig Puerta, J: 28
 Roig Rovira, Roser: 149

Roiz Gaztelu, Manuel: 147
 Roldán Pallarés, Manuela: 276
 Roldán Ramos, José: 194
 Román Ríos, Gloria: 270
 Romeu Sarrió, Alberto: 61
 Romo Rueda, José Luis: 163
 Ronchera Oms, Crisanto: 226
 Ros Mendoza, Luis H: 141, 166, 302
 Rosell Mir, Ramón: 133
 Rovira Molist, Mariano: 21, 50, 76
 Rubio Barles, Pedro Jaime: 246, 277
 Rubio, I: 69
 Rueda Vicente, José: 303
 Ruilope Urioste, Luis Miguel: 80
 Ruiz Carazo, Eduardo: 150
 Ruiz de Almodóvar, José Mariano: 150
 Ruiz de Clavijo, Carmelo: 31
 Ruiz del Castillo, Juan: 99
 Ruiz García, Javier: 150
 Ruiz Jaureguizuria, Juan Carlos: 153
 Ruiz Perales, Francisco: 41
 Ruscalleda Nadal, Jordi: 76, 105, 116
 Ruza Pérez-Barquero, Manuel: 239
 S. Moral, Iván: 262

S

Sabaté Díaz, Juan Jaime: 141, 163, 207
 Sabaté, J M: 274
 Sáez Garmendia, Fermín: 197, 257, 259, 301
 Saiz Ayala, Ana: 197
 Saiz Pachés, Vicente: 236, 243
 Saiz Santana, Pedro: 264, 268
 Salas Pérez, Pilar: 136
 Salmerón Beliz, Isabel: 295
 Salvador Aguiar, Gloria: 118
 Salvador Izquierdo, Rafael: 27
 Salvador, M: 160
 San Julián, Paula: 230
 Sánchez Corral, Juan Antonio: 304
 Sánchez González, Emilia María: 213
 Sánchez Lafuente, J: 249

Sánchez Mejías, Francisco: 106, 130
Sánchez Míguez, José Ramón: 172, 190
Sánchez Nistal, María Antonia: 94, 113, 171, 210
Sánchez Santos, Pedro: 302
Sánchez Vera, Luis: 261
Sánchez Villares, Ernesto: 140
Sánchez, V: 118
Sánchez-Grande Alarcón, Luis: 81, 85
Sánchez-Pérez: 12
Sanchís Querol, Eduardo: 220
Sancho Poch, Francisco José: 220
Sanfeliu Giner, Miguel: 228
Sangro Gómez-Acebo, Bruno: 230
Sang, esa Nebot, Carmen Cinta: 243, 292
Sanjurjo Molezún, Elena: 142
Santos de Vega, Genoveva: 181
Saralegui Prieto, Ibone: 245, 275
Sarrat Torreguitart, Nélida: 94
Sastre Pérez, María José: 199
Saucedo Díaz, Gertrudis: 156
Schneider Fontán, José: 259
Sebastiá Abreu, Ramón: 13
Sebastià Cerqueda, M. Carme: 300
Seco, M A: 118
Serrano Gotarredona, María del Pilar: 272
Serrano Hernández, Carmelo: 261
Serrano Ramos, Félix: 94, 106, 110, 142, 162, 215, 217, 296, 303
Serrano Vela, Ramón: 83
Sierrasesúmaga, Luis: 188
Sifré Martínez, Emilio: 70
Silva Moreira, Beatriz: 208
Simó Gimeno, José Manuel: 108
Simón Merlo, María José: 253
Simón Rodríguez, Ignacio: 154
Solana Lara, María: 133
Solé Llenas, Juan: 38
Soler Fernández, Rafaela: 301
Solera Beltrán, María Cruz: 165
Solozábal Pastor, Juan: 100
Solsona Motrel, Fernando: 117, 123
Sopena Monforte, Ramón: 133, 243
Soto Pardo, Juan Manuel: 44, 60

Souto Bayarri, Miguel: 219, 256, 305
Suárez Muñiz, María Teresa: 249

T

Talegón Meléndez, Antonio: 164
Talens Ferrando, Amalia: 193, 205, 228, 233, 298
Tardáguila Montero, Francisco: 112
Teixidor Llandrich, Narciso: 27, 96
Tejedor Segura, Daniel: 133, 141
Tejero Cebrián, Eloy: 264
Terriza Rueda, María Dolores: 278
Tobío Calo, Ricardo: 122, 127, 264
Torregrosa Pascual, Pascuala: 182, 186
Torrent Badia, José Oriol: 76
Torres Faguas, Juan: 51, 286
Torres García, Antonio José: 295
Torres Gil, Vicente: 236
Torres Llacsá, María Isabel: 253
Torres Martínez: 98
Torres Tabanera, Mercedes: 215, 217, 224
Torrijo, Carlos: 193
Tortosa Giner, Antonio: 269, 271
Touza Castillo, Ricardo: 103
Traid Niella, Carlos: 214
Triana Rodríguez, Carlos Eduardo: 154
Trueba Arguiñarena, Francisco Javier: 223
Tucker, D: 256

U

Urbaneja Salas, Eduardo: 162
Uriel Latorre, Susana: 94, 97, 133
Urtasun Grijalba, Fermín: 175, 221
Usera Sarraga, Gabriel: 100

V

Valdés Solís, Pablo: 249
Valentí Nin, Juan Ramón: 124
Valero de la Calle, José María: 84, 95
Vallcanera Calatayud, Amparo: 187, 273

Valle, A: 118
 Valls Durán, Juan: 45
 Valls Moreno, Esperanza: 142
 Valls, F: 72
 Varas Lorenzo, Modesto José: 253
 Varela Rodríguez, Rubén: 217
 Vargas Serrano, Blanca: 242, 254
 Vázquez Martínez, Mariano: 103, 249
 Vázquez Rebollar, Jorge: 76
 Vázquez, C: 74
 Vega Bolívar, Alfonso: 152, 173
 Vega Carrasco, M^{ra} Carmen: 297
 Vega Díaz, Nicanor: 204
 Vega García, Florentino: 146, 148
 Vicente de Vera, P: 180
 Vicente Romo, Josefa: 215
 Vicente Trigueros, Rafael: 215, 224
 Vidal Carreira, Juan José: 219, 256, 305
 Vidal Ferrer, Pascual: 252
 Vidal Sampedro, Juan Antonio: 169
 Vidales Arechaga, Luisa Fernanda: 245
 Vilanova Busquets, Joan Carles: 284
 Vilar Pampló, José: 15
 Vilar Samper, José: 175, 193, 205, 206, 227, 247
 Vilarrasa Andrés, Amparo: 172, 173, 207, 268
 Vilaseca Sabater, José María: 27
 Villaespesa Díaz, Cristina: 203, 209

Villanueva Marcos, Alberto: 291, 307
 Villar Esnal, Roberto: 194
 Villavieja Atance, José Lucio: 265, 268
 Villoria Medina, Francisco: 216
 Vizcaino Esteve, Isidro: 175, 193

W

Wert Ortega, Ricardo: 191

Y

Ysamat Marfá, Roser: 158
 Yubero Baigorri, María Luisa: 260

Z

Zabalza Estévez, Ignacio: 245, 275
 Zaragozano Guillén, Ramón: 250
 Zerhouni, E A: 256
 Zidán Ziadna, Ahmed: 214
 Zornoza Soto, Jesús: 82
 Zubicoa Ezpeleta, Santiago: 100, 126, 131, 222
 Zubieta Zarraga, José Luis: 260
 Zurera Tendero Luis Jesús: 270

REFERENCIA DE LAS IMÁGENES

Las radiografías han sido fotografiadas por la autora de los artículos originales, ya que no se encuentran digitalizadas. A continuación se relacionan las claves con el origen del resto de las imágenes.

1. Antonio Espina y Capó
Retrato a pluma que encabeza su obra *Notas del viaje de mi vida*, Calpe, 1926. Fotografía tomada de J. J. Piquer y Jover. *Contribución al nacimiento de la Radiología en España*. Monografía SERAM, 1972. p. 95.
2. César Comas
Fotografía de la autora. De un póster en el Servicio de Radiología del Hospital Clinic de Barcelona.
3. Registro de pacientes e informe radiológico
Fotografía de la autora. Del libro *Registro de pacientes de los doctores Comas y Prió*. Servicio de Radiología. Hospital Clinic de Barcelona.
4. V Congreso Internacional de Radiología
Cartel tomado de J. J. Piquer y Jover. *Contribución al nacimiento de la Radiología en España*. Monografía SERAM, 1972. p. 127. El original, en la revista *Therapia*, Barcelona 15 de abril de 1910.
5. Celedonio Calatayud
1: Fotografía tomada de J. J. Piquer y Jover. *Contribución al nacimiento de la Radiología en España*. Monografía SERAM, 1972. p. 115. La Fotografía original apareció en *La Esfera*. Madrid, 28 de diciembre de 1918.
2: Fotografía tomada de Carlos Lueje. *Historia de la Sociedad Española de Radiología 1915-1995*. Radiología. 1995;37:71.
6. Joaquín Decref y Ruiz
De Internet. Cuadro de Joaquín Sorolla, 1907. Óleo sobre lienzo, 60 x 91 cm. Museo Nacional del Prado.
7. 17 febrero 1917. Una fecha histórica
Fotografía tomada de Carlos Lueje. *Historia de la Sociedad Española de Radiología 1915-1995*. Radiología. 1995;37:23. Fotografía original: Hemeroteca ABC.
8. Ramón Torres y Carreras
Fotografía tomada de J. J. Piquer y Jover. *Contribución al nacimiento de la Radiología en España*. Monografía SERAM, 1972. p. 109.
9. La industria
Fotografía de la autora. Antiguo tubo de rayos X. Hospital Clinic de Barcelona.
10. Röntgencarcinoma
Fotografía tomada del Boletín de la Sociedad Española de Radiología y Electrológica Médica, II época, dic 1959 nº 17 s/p. De uno de los heroicos mutilados.
11. Tomás Ángel Pinós Marsell
Fotografía de la autora. Hospital de la Santa Cruz y San Pablo de Barcelona. Detalle.
17. Asociación Europea de Radiología
Logo de la web.
18. Institut Gustave Roussy
Fotografía de Internet.
20. Residencia en Radiodiagnóstico
Fotografías de Internet.

26. VIII Congreso Nacional de Radiología Sevilla 1964, 8-11 de octubre de 1964
Fotografía tomada de Carlos Lueje. *Los congresos de radiología en España*. Mallinckrodt; 1999. p. 104.
30. El respeto de los demás
Felson, Cáceres y Pedrosa en el Hospital Clínico de Madrid, años 70. Cortesía del doctor Cáceres.
32. Primer Congreso de la Asociación Europea de radiología. Barcelona, 1967
Fotografías tomadas de Carlos Lueje. *Los congresos de radiología en España*. Mallinckrodt; 1999. p. 111-112.
57. SEREM
Dibujo ppt. de la autora.
63. Control de calidad en los Departamentos de Radiodiagnóstico
Fotografía de Internet.
65. Creación de la Asociación Española de Radiología
Logo de la Asociación.
67. XIII Congreso Internacional de Radiología, Madrid 15-20 de octubre de 1973
Fotografía de la autora.
86. 25 de mayo de 1977
Logo de la Fundación.
87. Tomografía axial computarizada
Fotografía de la autora (en datos históricos).
132. XVI y XXVIII Congreso Nacional de Radiología
Carteles de los Congresos.
151. César Pedrosa
Fotografía de Aulocolor recortada, 1985. Cortesía del Dr. Pedrosa.
170. Medalla de Oro de la SERAM
Fotografía de la autora, 1988.
267. Josep Maria Vilaseca i Sabater
Fotografía de la autora tomada del retrato de Galería de Presidentes. Sede de la SERAM.
290. Centenario del descubrimiento de los rayos X
Fotografía de la autora tomada en la sede de la SERAM.

Editores Jefe de RADIOLOGÍA

Celedonio Calatayud Costa, Julio Orensanz Tarongi, Carlos Gil y Gil, Fernando Manchón Azcona, Pedro Melendo Abad, César Pedrosa y Juan Ramón Jiménez Fernández-Blanco: fotografías de la autora de la Galería de Presidentes en la sede de la Sociedad. Julián Gutiérrez del Olmo: Fotografía tomada de Carlos Lueje. *Historia de la Sociedad Española de Radiología 1915-1995*. Radiología. 1995;37:23. Los últimos Editores enviaron su fotografía.

Foto: Rafa Gallar



Después de 40 años de ejercicio profesional en el Hospital Gregorio Marañón de Madrid, la autora ha publicado varios libros: *Sobre las radiólogas españolas*, *Radiología y Pensamiento*, *Léxico radiológico conflictivo primera y segunda edición* y éste, *100 años de Radiología sin red*. Pero Pilar Gallar no se considera *escritora*, sino *comunicadora* del prestigio de la radiología española, de cuya Sociedad siente el orgullo de ser Miembro de Honor y Medalla de Oro.

100 años de Radiología sin red recopila los acontecimientos radiológicos más importantes que no están en la web, a un clic del ratón del ordenador; y lo hace de una forma amena y concisa. El libro está dividido en cuatro etapas cronológicas y, en cada una de ellas, Pilar nos muestra y deja constancia escrita de los principales avatares que impactaron y perduran en nuestro quehacer radiológico.

Del Prólogo del Presidente de la SERAM, Dr. Eduardo Fraile

Este libro ha sido editado bajo el patrocinio de:



Con la colaboración de:

